

# Um Caso Invulgar de Endocardite Fúngica [43]

ANA TERESA TIMÓTEO, JOÃO ABREU, LUÍSA MOURA BRANCO, ANA LEAL, RITA FERNANDES,  
JOSÉ VIDEIRA E CASTRO, RUI FERREIRA

Laboratório de Ecocardiografia, Serviço de Cardiologia, Hospital de Santa Marta, Lisboa, Portugal  
Serviço de Cirurgia Plástica, Hospital de São José, Lisboa, Portugal

Rev Port Cardiol 2007; 26 (6): 661-666

## RESUMO

Apresenta-se um caso de endocardite fúngica numa localização pouco habitual, em doente com hospitalização prolongada por queimaduras extensas. As vegetações localizam-se na veia cava superior (provavelmente aderentes a um trombo), em localização prévia de cateter venoso central. A doente foi tratada apenas com terapêutica médica (voriconazol) e após 5 meses de terapêutica, a doente permanece sem febre, tendo o ecocardiograma transesofágico demonstrado o desaparecimento do trombo e da vegetação.

### Palavras-Chave

Endocardite a fungos; *Candida albicans*;  
Veia cava superior; Voriconazol

## ABSTRACT

### An Unusual Case of Fungal Endocarditis

A case of fungal endocarditis in an unusual location is presented, in a patient with prolonged hospitalization due to extensive burns. The vegetations were located in the superior vena cava (probably adhering to a thrombus) at the site of a previous central venous catheter. The patient was treated with medical therapy only (voriconazole); after 5 months of therapy, she is without fever and transesophageal echocardiography shows that the thrombus and vegetations have disappeared.

### Key words

Fungal endocarditis; *Candida albicans*; Superior vena cava; Voriconazole.

## INTRODUÇÃO

As endocardites a fungos, e neste caso particular a *Candida albicans*, são situações raras e com uma elevada mortalidade. As vegetações têm habitualmente grandes dimensões, com elevado risco de embolização séptica, que é a causa principal de mortalidade.

Apresentamos o caso de uma doente admitida há vários meses no Serviço de Cirurgia Plástica do Hospital de São José por queimaduras extensas e que desenvolveu febre, tendo-se detectado grandes vegetações na veia cava

## INTRODUCTION

Fungal endocarditis, in this case from *Candida albicans*, is an uncommon condition with high mortality. The vegetations are usually large, with a high risk for septic embolization, which is the main cause of death.

We present the case of a patient hospitalized for several months in the Plastic Surgery Department of Hospital de São José with extensive burns and who developed fever. Large vegetations were detected in the superior vena cava at the site of a previous central venous

superior, em localização prévia de cateter venoso central.

## CASO CLÍNICO

Doente do sexo feminino, com 27 anos, admitida na Unidade de Queimados do Hospital de São José em Dezembro de 2004, devido a acidente com queimaduras de 2º e 3º grau da face, pernas, abdómen e mãos num total de 35% de área de superfície corporal queimada. Foi também necessário suporte ventilatório durante 3 semanas por queimaduras de inalação. Efectuaram-se vários enxertos cutâneos sem sucesso. Tem estado internada nos últimos 14 meses, com necessidade de vários catéteres venosos centrais e administração endovenosa e oral de antibióticos.

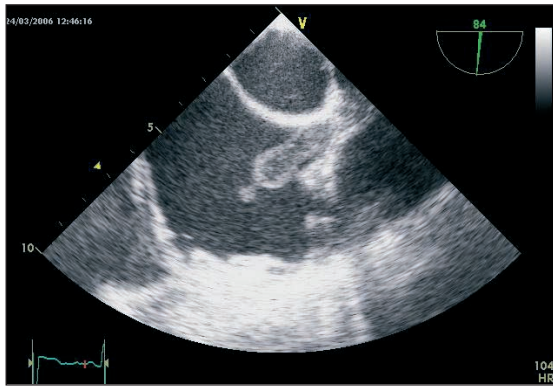
Iniciou síndrome febril 3 semanas antes da referência ao nosso Laboratório de Ecocardiografia. Cerca de 1 semana antes do exame, tinha sido removido um catéter venoso central localizado na veia jugular direita e enviado para exame cultural, tendo sido colocado outro catéter na veia femoral direita. A radiografia do tórax mostrou infiltrados difusos bilaterais. Foi iniciada terapêutica com piperacilina e tazobactam. O estudo cultural do sangue e da ponta do catéter revelaram a presença de *Candida albicans*, tendo iniciado terapêutica com fluconazol. No entanto, a febre permaneceu elevada nas duas semanas subsequentes. Efectuou ecocardiograma transtorácico que foi normal, com excepção de derrame pericárdico ligeiro a moderado e foi referenciada ao nosso laboratório para realização de ecocardiograma transesofágico. A doente apresentava-se normotensa. A auscultação cardíaca não mostrou alterações, em particular sopros. A auscultação pulmonar apresentava discretos fervores subcrepitantes bilaterais, mais acentuados nas bases. Abdómen sem alterações e sem edemas dos membros inferiores. Sem ingurgitamento jugular ou edemas dos membros superiores ou da face. O ecocardiograma transesofágico revelou a presença de uma estrutura longa e muito eco-densa, aderente à veia cava superior (provavelmente trombo), com estruturas móveis aderentes à sua extremidade auricular direita, sugestivas de vegetações (Fig. 1-3). Com esta informação, foram retirados todos os catéteres venosos centrais e a terapêutica foi

catheter.

## CASE REPORT

A 27-year-old woman was admitted to the Burns Unit of Hospital de São José in December 2004 following an accident with 2nd- and 3rd-degree burns to the face, legs, abdomen and hands covering 35% of her body surface. She also required ventilatory support for inhalation burns. Several skin grafts were attempted without success. She has been hospitalized for the last 14 months, requiring various central venous catheters and both intravenous and oral antibiotics.

A fever began three weeks before she was referred to our Echocardiography Laboratory. About a week before the exam, a central venous catheter located in the right jugular vein was removed and sent for cultural analysis; another catheter was inserted in the right femoral vein. The chest X-ray showed diffuse bilateral infiltrates. Therapy was initiated with piperacillin plus tazobactam. Cultural analysis of blood and the catheter tip revealed the presence of *Candida albicans* and therapy with fluconazole was begun. However, the fever remained high for the next two weeks. A transthoracic echocardiogram was normal, apart from mild to moderate pericardial effusion, and she was referred to our laboratory for transesophageal echocardiography. The patient was normotensive; cardiac auscultation revealed no abnormalities, including murmurs, while on pulmonary auscultation there were slight bilateral crackling rales, more marked in the bases. There were no abdominal abnormalities, lower limb edema, jugular distension or edema of the upper limbs or face. The transesophageal echocardiogram revealed a long and highly echogenic structure adhering to the superior vena cava, probably a thrombus, with mobile structures suggestive of vegetations adhering to its right atrial extremity (Figs. 1-3). On the basis of this information, all central venous catheters were removed and therapy was changed to intravenous voriconazole (loading dose of 6 mg/kg every 12 hours, followed by maintenance doses of 3 mg/kg every 12 hours for two months). The fever disappeared three days after initiation of voriconazole therapy and the patient has been afebrile since that time. After



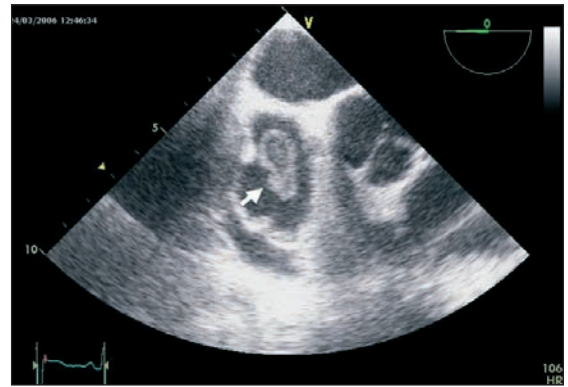
**Figura 1.** Na emergência da veia cava superior na auricular direita, visualiza-se estrutura ecodensa, com estruturas móveis na sua extremidade auricular (vegetações).

**Figure 1.** Emergence of the superior vena cava into the right atrium, showing an echogenic structure with mobile structures on its atrial extremity (vegetations).

alterada para voriconazol endovenoso (6 mg/Kg cada 12 horas para carga, seguido por dose de manutenção de 3 mg/Kg cada 12 horas durante 2 meses). A febre desapareceu 3 dias após início de voriconazol, tendo permanecido apirética desde então. Após dois meses de terapêutica, passou-se a administração oral de voriconazol (200 mg cada 12 horas). Iniciou também heparina de baixo peso molecular pela suspeita de trombo. A TAC-torácica revelou “múltiplos pequenos focos de consolidação pulmonar, mal definidos, com localização preferencial periférica, sub-pleurais e junto à distribuição dos vasos brônquicos, em todos os segmentos do pulmão direito e no lobo inferior esquerdo, sugestivo de embolização séptica”. Após 3 meses de terapêutica com voriconazol, foi repetido o ecocardiograma transesofágico, que já não mostrou a presença de vegetações ou outras imagens na veia cava superior ou outra localização e já sem derrame pericárdico.

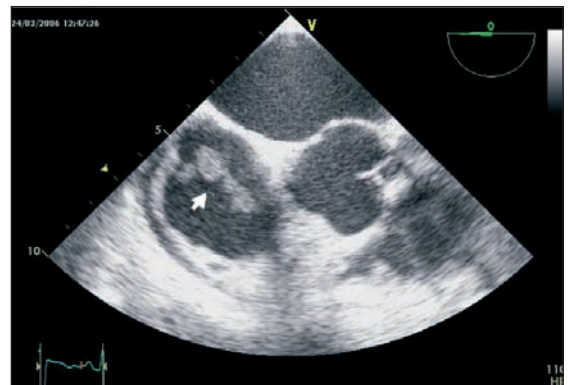
## DISCUSSÃO

As endocardites a fungos são situações raras, causadas principalmente por *Candida albicans*, mas também por *Candida parapsilosis*, *tropicalis*, *glabrata* ou outras espécies de fungos, como o *Aspergillus* <sup>(1)</sup>. Os doentes com endocardite a fungos têm os mesmos sintomas que nas endocardites bacterianas, tais como a fadiga, mal-estar geral, febre, dispneia, insuficiência cardíaca e embolias periféricas <sup>(2)</sup>. A ecocar-



**Figura 2.** Extremidade do trombo no interior da auricular direita, com estruturas móveis aderentes (vegetações) - seta.

**Figure 2.** Extremity of the thrombus inside the right atrium with adhering mobile structures (vegetations) (arrow).



**Figura 3.** Extremidade do trombo no interior da auricular direita, com estruturas móveis aderentes (vegetações) - seta.

**Figure 3.** Extremity of the thrombus inside the right atrium with adhering mobile structures (vegetations) (arrow).

two months of therapy, the regimen was changed to 200 mg oral voriconazole every 12 hours together with low molecular weight heparin for the suspected thrombus. The report of the thoracic CT scan described “multiple small foci of pulmonary consolidation, poorly defined, mainly located peripherally, subpleural and near the junction of the bronchial vessels, in all segments of the right lung and in the inferior lobe of the left lung, suggestive of septic embolization”. After a further three months of voriconazole therapy, transesophageal echocardiography was repeated; no vegetations or other structures were observed in the superior vena cava or elsewhere and there was no pericardial effusion.

diografia transesofágica está recomendada devido à sua elevada sensibilidade quando comparada com a ecocardiografia transtorácica para a detecção de vegetações (95% vs. 60%)<sup>(3)</sup>.

A endocardite a fungos é particularmente séria e é habitualmente resultado de candidemia nosocomial<sup>(4)</sup>. Os factores predisponentes mais frequentes são os catéteres intra-vasculares (50%) e endocardite bacteriana prévia (38%). Em 25% dos casos, não se detecta factor predisponente<sup>(1)</sup>. Outros factores de risco são a presença de válvulas protésicas, *pacemakers* e toxicodependência intra-venosa<sup>(4,5)</sup>. A *Candida albicans* é mais frequentemente encontrada após cirurgia e terapêutica endovenosa prolongada. É encontrada na flora intestinal normal e a sua agressividade aumenta quando a flora bacteriana habitual é destruída por antibioterapia de largo espectro<sup>(6)</sup>. A endocardite pode resultar de uma super-infecção após terapêutica antibiótica prolongada que altera a flora intestinal e possa causar lesões que favoreçam a ocorrência de candidémias<sup>(7)</sup>.

Esta situação está associada a um mau prognóstico. As taxas de mortalidade são de cerca de 40% em séries recentes<sup>(8)</sup>. Na nossa experiência, com abordagem médica e cirúrgica, a taxa de mortalidade a longo-prazo foi de 67%, principalmente por embolização<sup>(9)</sup>. Uma meta-análise recente de endocardites a *Candidas*, efectuada por Steinbach e col.<sup>(10)</sup> em 163 doentes estudados entre 1966-2002 (exclusivamente em válvulas nativas/próteses), 92 dos quais reportados após 1980, identificou as características dos doentes associadas com mortalidade: envolvimento das cavidades esquerdas, infecção prévia a 1980, infecção a *Candida parapsilosis* e monoterapia anti-fúngica. No grupo dos adultos com infecção a *Candida albicans* a monoterapia anti-fúngica apresentou uma taxa de sucesso de 55,5% e a terapêutica anti-fúngica combinada uma taxa de sucesso de 77,8%. Quando combinada com cirurgia, a taxa de sucesso foi de 72%. Os autores concluem que a terapêutica anti-fúngica combinada (neste estudo foi principalmente anfotericina B + flucitosina), poderá estar associada a melhores resultados clínicos quando comparada com monoterapia e pode oferecer uma vantagem incremental à monoterapia em doentes nos quais a cirurgia não é uma opção.

A anfotericina B lipossómica é a terapêutica

## DISCUSSION

Fungal endocarditis is an uncommon condition caused mainly by *Candida albicans*, but also by *C. parapsilosis*, *C. tropicalis*, *C. glabrata* or other species of fungi such as *Aspergillus* spp.<sup>(1)</sup>. Patients with fungal endocarditis present the same symptoms as those with bacterial endocarditis, such as fatigue, general malaise, fever, dyspnea, heart failure and peripheral embolisms<sup>(2)</sup>. Transesophageal echocardiography is recommended due to its higher sensitivity compared to transthoracic echocardiography in detecting vegetations (95% vs. 60%)<sup>(3)</sup>.

Fungal endocarditis is particularly serious. It is usually the result of nosocomial candidemia<sup>(4)</sup>; the most frequent predisposing factors are intravascular catheters (50%) and previous bacterial endocarditis (38%). In 25% of cases no predisposing factor is found<sup>(1)</sup>. Other risk factors are prosthetic valves, pacemakers and intravenous drug abuse<sup>(4, 5)</sup>. *C. albicans* is most often detected following surgery or prolonged intravenous therapy. It is found in the normal intestinal flora, but becomes more aggressive when the normal flora is destroyed by broad-spectrum antibiotics<sup>(6)</sup>. Endocarditis may result from a superinfection following prolonged antibiotic therapy that alters the intestinal flora and may cause lesions that promote candidemia<sup>(7)</sup>.

The condition has a poor prognosis, with mortality of around 40% in recent series<sup>(8)</sup>. In our experience, with medical and surgical treatment, long-term mortality was 67%, mainly from embolization<sup>(9)</sup>. A recent meta-analysis of *Candida endocarditis* by Steinbach et al.<sup>(10)</sup> of 163 patients studied between 1966 and 2000 (92 after 1980), all with infections of native or prosthetic valves, identified the following patient characteristics as being associated with mortality: left-sided endocarditis, infection prior to 1980, *C. parapsilosis* infection, and antifungal monotherapy. In the group of adults with *C. albicans* infection, antifungal monotherapy had a success rate of 55.5%, while the success rate of antifungal combination therapy was 77.8%. When combined with surgery, the success rate was 72%. The authors conclude that antifungal combination therapy (in this study mainly amphotericin B plus flucytosine) is associated with better clinical outcomes than monotherapy

médica de eleição quando comparada com o fluconazol, devido à sua melhor penetração nas vegetações (é muito difícil obter a esterilização das vegetações fúngicas)<sup>(2)</sup>. No entanto, também se associa a efeitos adversos significativos e tem ainda alguma dificuldade em penetrar nos trombos e em algumas vegetações. Outros agentes anti-fúngicos têm vindo a ser desenvolvidos recentemente. O voriconazol é um tiazol de 2ª geração com largo espectro, com acção contra as *Candidas* resistentes aos outros azóis<sup>(1)</sup>, sem efeitos adversos renais, mas com possibilidade de alguma toxicidade hepática, visual e cutânea. Devido à possibilidade de re-infecção, é necessária uma vigilância de longa-duração e terapêutica anti-fúngica prolongada, apesar do sucesso desta estratégia não ter sido ainda demonstrado<sup>(1)</sup>.

No nosso caso, a localização na veia cava superior, tornou difícil a sua identificação por ecocardiografia transtorácica, apesar das suas dimensões e apresentação típica. A sua localização, associa esta infecção à presença de linha venosa central e à longa antibioterapia (a hospitalização tem sido muito prolongada e complicada). A ocorrência de eventos embólicos foi também muito típica nesta doente, mas felizmente com localização pulmonar (uma vez que as vegetações se localizavam nas cavidades direitas do coração), não fatais. O voriconazol foi extremamente eficaz, ficando a doente completamente assintomática e sem vegetações cardíacas após 3 meses de terapêutica. Está recomendado tratamento com agentes anti-fúngicos por via oral de longa-duração.

and has an advantage over monotherapy in patients for whom surgery is not an option.

Because it penetrates vegetations more easily, liposomal amphotericin B is the medical therapy of choice rather than fluconazole, given the difficulty in sterilizing fungal vegetations<sup>(2)</sup>. However, it also has significant adverse effects and does not penetrate thrombi and certain vegetations so well. Other antifungal agents have been developed recently, among them voriconazole, a second-generation broad-spectrum triazole which is effective against *Candida* strains that are resistant to other triazoles<sup>(1)</sup> and has no adverse renal effects, although it can have liver, visual and cutaneous toxicity. Given the possibility of reinfection, long-term monitoring and prolonged antifungal therapy are called for, although the success of this approach has yet to be proved<sup>(1)</sup>.

In the case presented here, the location of the vegetations in the superior vena cava made them difficult to identify by transthoracic echocardiography, despite their large size and typical presentation. The site indicates that this infection was due to the presence of a central venous line and prolonged antibiotic therapy in a long and complicated hospitalization. Embolic events are also typical in this condition; fortunately for this patient, they occurred in the lungs, due to the location of the vegetations in the right heart chambers, and hence were not fatal. Voriconazole was extremely effective in this case: after three months of therapy the patient was completely asymptomatic and there were no signs of cardiac vegetations. Long-term treatment with oral antifungal agents is indicated.

Pedidos de separatas para:

Address for reprints:

ANA TERESA TIMÓTEO

Av. Miguel Torga, nº 27

Edifício C, 9ºA

1070-183 Lisboa, PORTUGAL

E-mail: ana\_timoteo@yahoo.com

## BIBLIOGRAFIA / REFERENCES

- 1 - Melgar GR, Nasser RM, Gordon SM, et al. Fungal prosthetic valve endocarditis in 16 patients: an 11-year experience in a tertiary care hospital. *Medicine (Baltimore)* 1997; 76: 94-103.
- 2 - Ligia PC, Baddour LM. Fungal endocarditis. *Chest* 2002; 122: 302-10.
- 3 - Stewart JA, Silimperi D, Harris D, et al. Echocardiographic documentation of vegetative lesions in infective endocarditis: clinical implications. *Circulation* 1980; 61: 274-80.
- 4 - Muehrcke DD, Lythe BW, Cosgrove DM. Surgical and long-term antifungal therapy for fungal prosthetic valve endocarditis. *Am Thorac Surg* 1995; 60: 538-43.
- 5 - Lozano P, Flores D, Blanes I, et al. Acute lower limb ischemia complicating endocarditis due to *Candida parapsilosis* in a drug abuser. *Ann Chir Vasc.* 1994; 8: 591-4.
- 6 - Pereira A, Branco L, Silva N, et al. Medical-surgical perspectives in the therapeutic approach of fungal endocarditis in patients with valvular prosthesis. *Rev Port Cardiol* 1987; 6: 291-5.
- 7 - Henderson J, Nickerson JF. Bacterial endocarditis with *Candida albicans* superinfections. *Canad Med Ass J* 1964; 90: 542-8.
- 8 - Benjamin DK Jr, Miro JM, Hoen B, et al. and the ICE-MD study group. *Candida* endocarditis: contemporary cases from the International Collaboration of Infectious Endocarditis Merged Database. *Scan J Infect Dis* 2004; 36: 453-5.
- 9 - Branco L, Pitta ML, Bernardes L, et al. A review of infectious endocarditis due to *Candida*. *Rev Port Cardiol* 1997; 16: 967-64.
- 10 - Steinbach WJ, Perfect JR, Cabell CH, et al. A meta-analysis of medical versus surgical therapy for *Candida* endocarditis. *J Infect* 2005; 51: 230-47.
- 11 - Ghannoum NA, Kuhn DM. Voriconazole – better chances for patients with invasive mycoses. *Eur J Med Res.* 2002; 7: 242-56.

---

## CONGRESSO EUROECHO 2007

5 a 8 de Dezembro de 2007

Lisbon Congress Center Lisboa

### Informações Adicionais

Lisbon Congress Center  
Praça das Indústrias  
1300-307 Lisbon  
[www.lisboacc.pt](http://www.lisboacc.pt)

Secretariat: for all information please contact the  
EUROECHO 2007 Secretariat:

ESC - 2035 Route des Colles  
Les Templiers BP 179  
06903 Sophia Antipolis, France  
Tel: +33 (0)4 92 94 76 00  
Fax: +33 (0)4 92 94 76 01  
e-mail: [euroecho@escardio.org](mailto:euroecho@escardio.org)  
Website: [www.euroecho.org](http://www.euroecho.org)