



CASO CLÍNICO

Isquemia pélvica aguda: uma complicação fatal após tratamento endovascular de aneurisma aorto-ilíaco com prótese ramificada da ilíaca



Rita Soares Ferreira*, Frederico Bastos Gonçalves, João Albuquerque e Castro, Edgar Berdeja, Hugo Valentim, Anita Quintas, Rodolfo Abreu, Hugo Rodrigues, Nelson Oliveira, Gonçalo Rodrigues, Nelson Camacho, Maria Emília Ferreira e Luís Mota Capitão

Serviço de Cirurgia Vascular, Hospital de Santa Marta, Centro Hospitalar Lisboa Central, Lisboa, Portugal

Recebido a 24 de setembro de 2014; aceite a 8 de abril de 2016

Disponível na Internet a 20 de junho de 2016

PALAVRAS-CHAVE

Aneurisma da aorta abdominal;
Tratamento endovascular;
Endopróteses de bifurcação ilíaca;
Isquemia pélvica aguda

Resumo

Introdução: A oclusão da artéria hipogástrica pode ser necessária na reparação endovascular de aneurismas da aorta abdominal (EVAR). A oclusão intencional da hipogástrica pode ter complicações isquémicas. As endopróteses de bifurcação ilíaca (IBD) surgiram como alternativa endovascular à oclusão da hipogástrica em doentes com elevado risco para isquemia pélvica. Os autores descrevem um caso de oclusão precoce do ramo hipogástrico de IBD com graves consequências clínicas.

Caso clínico: Sexo masculino, de 74 anos, com aneurisma da aorta abdominal (diâmetro máximo de 55 mm) com envolvimento de ambas as bifurcações ilíacas e segmentos proximais das hipogástricas (diâmetro máximo de 31 e 32 mm), submetido a EVAR com revascularização hipogástrica esquerda via IBD (*Cook Zenith®*) e *coiling + overstenting* da artéria hipogástrica contralateral. O procedimento decorreu sem complicações e a angiografia final mostrava permeabilidade da hipogástrica revascularizada e escassa colateralidade pélvica. O pós-operatório imediato complicou-se de dor lombar e glútea bilateral associada a manifestações cutâneas isquémicas e monoparesia do membro inferior esquerdo. Por agravamento progressivo nas primeiras 24 h e angioTC com oclusão do *stent* da hipogástrica esquerda, procedeu-se novamente a revascularização da hipogástrica, com bom resultado na angiografia final. Apesar da revascularização bem-sucedida, houve agravamento progressivo do estado geral, com isquemia pélvica irreversível e rabdomiólise. Óbito ao 5.º dia pós-operatório.

* Autor para correspondência.

Correio eletrónico: rita.sferreira33@gmail.com (R. Soares Ferreira).

Conclusão: A isquemia pélvica aguda é uma complicação grave e frequentemente fatal que pode advir da oclusão bilateral das artérias hipogástricas. A falência da revascularização por IBD pode ser fatal, pelo que os autores aconselham um cuidado redobrado no controlo angiográfico final e um baixo limiar para investigação na suspeita de complicações pós-operatórias. Se maior risco de falência técnica, embolização ou escassa colateralidade pélvica, a preservação bilateral de fluxo nas artérias hipogástricas pode estar recomendada.

© 2016 Sociedade Portuguesa de Angiologia e Cirurgia Vascular. Publicado por Elsevier España, S.L.U. Este é um artigo Open Access sob uma licença CC BY-NC-ND (<http://creativecommons.org/licenses/by-nc-nd/4.0/>).

KEYWORDS

Abdominal aortic aneurysm;
Endovascular aneurysm repair;
Iliac branch device;
Acute pelvic ischemia

Acute pelvic ischemia - a fatal outcome after endovascular aortoiliac aneurysm repair with iliac branch device

Abstract

Introduction: The occlusion of internal iliac artery may be necessary in Endovascular Aortic Aneurysm Repair (EVAR). The intentional hypogastric occlusion may have several ischemic complications. The Iliac Branch Devices (IBD) are an alternative to hypogastric occlusion in patients at high risk to pelvic ischemia. The authors report a case of early IBD occlusion with serious clinical consequences.

Case Report: A 74-year-old man presented a 55-mm abdominal aortic aneurysm with bilateral involvement of iliac bifurcation and proximal hypogastric arteries (maximum diameter of 31 and 32 mm). He underwent EVAR, left hypogastric revascularization by IBD and *coiling + overstenting* of contralateral hypogastric. There wasn't intraoperative complications and final angiography showed hypogastric patency and poor pelvic collateral circulation. Postoperatively, the patient complained of bilateral lumbar and gluteal pain and presented with ischemic skin alterations and left lower limb monoparesis. As his clinical state deteriorates in the first 24 hours and computed tomography angiogram revealed left hypogastric stent occlusion, he underwent hypogastric revascularization again with good angiographic results. Despite successful revascularization, there was a progressive clinical deterioration with irreversible pelvic ischemia and rhabdomyolysis. Death on 5th postoperative day.

Conclusion: The acute pelvic ischemia is a serious complication and often a fatal outcome, which may result of bilateral hypogastric artery occlusion. As IBD revascularization failure may be fatal, the authors advise an extra caution in final angiography and a high level of suspicion for postoperative complications. Bilateral hypogastric preservation using IBD may be recommended, if there is a higher risk of technical failure, embolization or poor pelvic collateral circulation.

© 2016 Sociedade Portuguesa de Angiologia e Cirurgia Vascular. Published by Elsevier España, S.L.U. This is an open access article under the CC BY-NC-ND license (<http://creativecommons.org/licenses/by-nc-nd/4.0/>).

Introdução

Apesar dos aneurismas ilíacos isolados serem raros, o envolvimento aorto-ilíaco corresponde a uma proporção significativa dos casos de aneurisma da aorta abdominal (AAA). O envolvimento unilateral da artéria ilíaca primitiva está presente em 44% dos casos e o envolvimento bilateral em 11% dos casos de AAA. Nestes casos, a reparação endovascular dos AAA impõe uma extensão distal da endoprótese para a ilíaca externa, com necessidade de embolização uni ou bilateral da hipogástrica¹. A importância da preservação do *inflow* para as hipogástricas tem sido debatida desde a implementação do *endovascular aneurysm repair* (EVAR). Inicialmente, o sacrifício uni ou bilateral das hipogástricas era considerado um procedimento seguro, mas com o tempo constatou-se

que este não é um procedimento benigno e pode levar a complicações isquémicas pélvicas numa proporção significativa de doentes².

A oclusão intencional da hipogástrica pode provocar complicações isquémicas, que se podem manifestar de forma aguda – isquemia cólica, isquemia medular com paraplegia e necrose glútea – mais raramente, ou crónica – claudicação glútea e disfunção erétil^{2,3}. As endopróteses de bifurcação ilíaca (IBD) surgiram como alternativa endovascular à oclusão da hipogástrica em doentes com elevado risco para isquemia pélvica⁴, nomeadamente indivíduos jovens, fisicamente ativos, e doentes com disfunção ventricular esquerda^{1,5}.

Os autores descrevem um caso de oclusão precoce do ramo hipogástrico de IBD, com graves consequências clínicas.

Caso clínico

Doente do sexo masculino, de 74 anos de idade, com antecedentes de HTA, dislipidemia, tabagismo, IRC terminal sob hemodiálise, AVC sem sequelas, endarterectomia carotídea esquerda em 2007, isquemia crítica do membro inferior esquerdo (MIE) e síndrome de roubo de FAV com necessidade de correção cirúrgica recentemente, internado eletivamente para exclusão endovascular de aneurisma aorta abdominal e ilíaco.

Durante o procedimento de correção cirúrgica da síndrome de roubo de FAV (*distal revascularization with interval ligation*), foi realizada uma angiografia diagnóstica e, simultaneamente, tratamento da lesão da artéria ilíaca comum esquerda detetada, via angioplastia com balão 9×40 mm (EverCross®). Na angiografia foi igualmente detetado um aneurisma aorto-ilíaco, posteriormente, melhor caracterizado por angioTC, com diâmetro máximo de 55 mm, envolvendo ambas as bifurcações ilíacas e segmentos proximais das hipogástricas (a dilatação aneurismática era sobretudo ostial com colo distal), com um diâmetro máximo de 31 e 32 mm (fig. 1).

Após resolução de isquemia via angioplastia ilíaca esquerdo, o doente foi internado eletivamente para EVAR. Foi decidido excluir os aneurismas ilíacos, uma vez que ambos tinham dimensão superior a 30 mm, sendo passíveis de tratamento endovascular. Optou-se por revascularização hipogástrica esquerda, via endoprótese ilíaca bifurcada (Zenith® IBD 12-45-41), e extensão para a hipogástrica com *stent* coberto (Advanta V12® $8 \times 38 \times 120$). À direita, optou-se por *coiling* (nos ramos distais da hipogástrica e saco aneurismático) e *overstenting* da artéria hipogástrica. O AAA foi excluído com endoprótese bi-ilíaca (Zenith® 24×82) com extensão e *bridging stent* à esquerda.

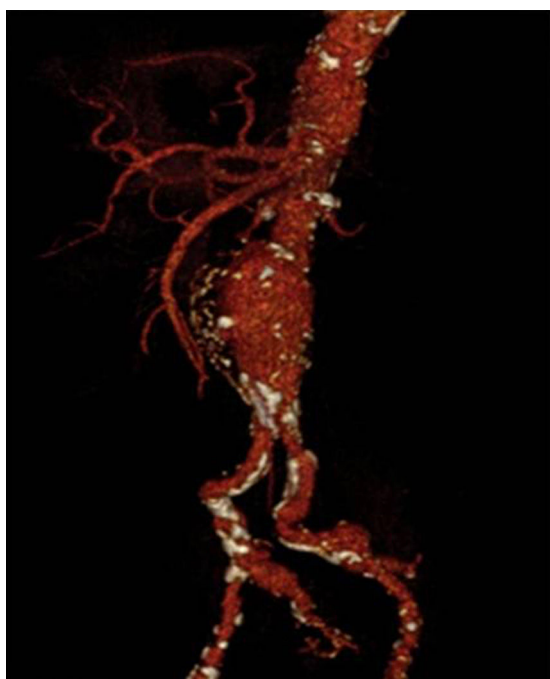


Figura 1 AngioTC com AAA com envolvimento das bifurcações ilíacas.

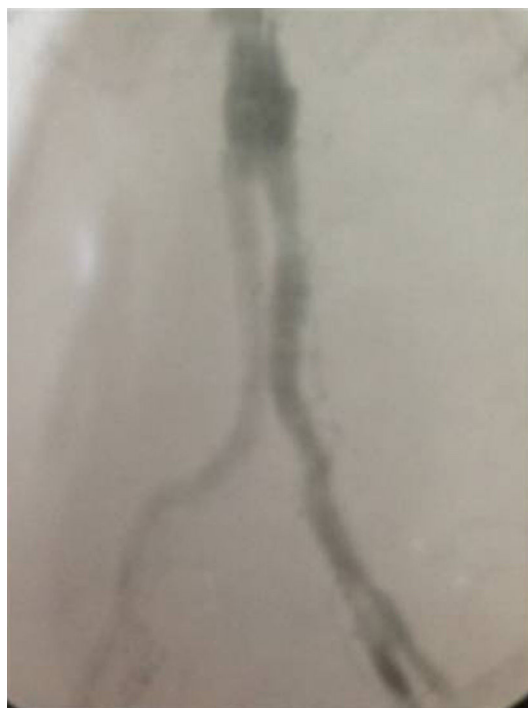

Figura 2 Angiografia final com hipogástrica esquerda revascularizada.

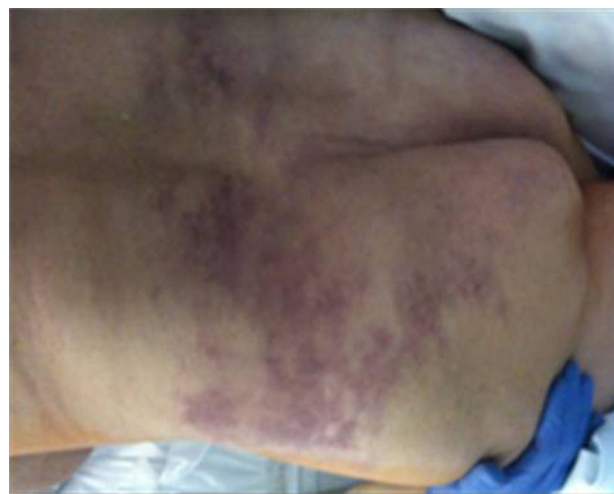

Figura 3 Aspetto mosqueado e zonas de cianose fixa da região lombossagrada.

O procedimento decorreu sem complicações e a angiografia final mostrava permeabilidade da hipogástrica revascularizada e escassa colateralidade pélvica (fig. 2).

O pós-operatório imediato complicou-se de dor lombar e glútea bilateral associada a manifestações cutâneas – aspeto mosqueado e zonas de cianose fixa (fig. 3) e monoparesia do MIE.

O quadro, inicialmente, foi interpretado como consequência de embolização pélvica, mas, dado o agravamento progressivo nas primeiras 24 h e a monoparesia do MIE, o doente realizou angioTC que revelou oclusão do *stent* da hipogástrica esquerda, em provável relação com *kink* (fig. 4).

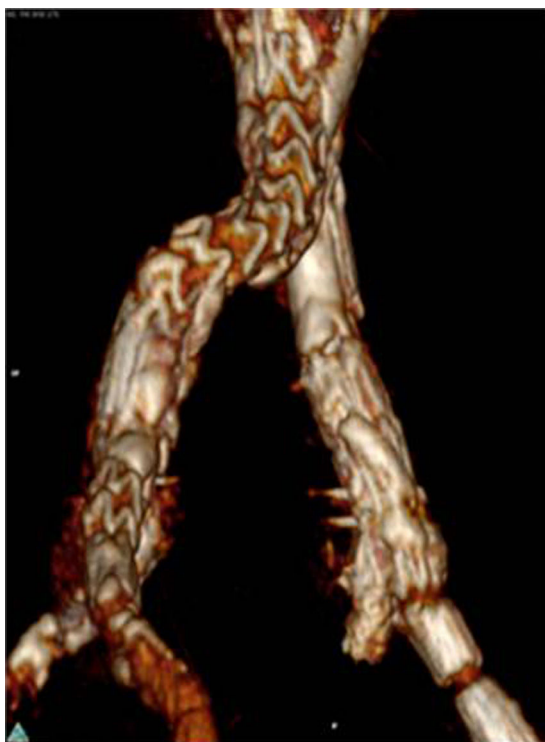

Figura 4 AngioTC com oclusão do *stent* da hipogástrica esquerda, em provável relação com *kink*.

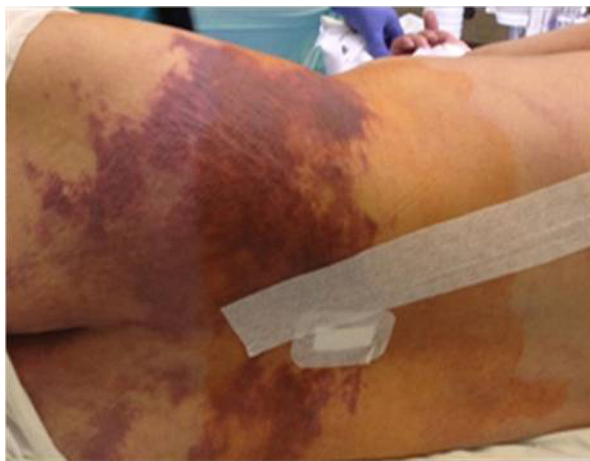

Figura 5 Agravamento das manifestações cutâneas compatíveis com isquemia pélvica irreversível.

Procedeu-se a drenagem de líquido (que não foi realizada previamente porque a avaliação inicial por neurologia sugeriu um quadro mais periférico – síndrome de cauda equina) e revascularização da hipogástrica via aspiração de trombo e angioplastia intra-*stent*, com *stent* expansível por balão (*Assurant Cobalt*, Medtronic®). A angiografia final revelou permeabilidade de hipogástrica e ramos distais, apesar de algumas imagens de subtração sugestivas de trombo residual.

Apesar da revascularização bem-sucedida, houve agravamento progressivo do estado geral, com isquemia pélvica irreversível e rabdomiólise (fig. 5). Óbito ao 5.º dia pós-operatório.

Discussão

Os autores descrevem um caso clínico de AAA, com envolvimento de ambas as bifurcações ilíacas e segmentos proximais das hipogástricas, com indicação operatória (aneurismas ilíacos com diâmetro > 30), sendo passíveis de tratamento endovascular. Deste modo, o doente foi submetido a EVAR + IBD unilateral e *coiling* + *overstenting* da artéria hipogástrica contralateral, com o objetivo de manter uma hipogástrica permeável e, assim, evitar complicações isquêmicas. Optou-se pela revascularização de apenas uma hipogástrica, para reduzir a complexidade e custo do procedimento, o que, apesar de não ser consensual, é uma opção bastante comum^{3,5}. A hipogástrica esquerda foi a selecionada para revascularização via IBD, porque, à esquerda, as características anatómicas das ilíacas encontravam-se dentro das IFU do dispositivo (*Cook Zenith*®) e a anatomia era mais favorável. Apesar do sucesso técnico, no período pós-operatório precoce, o doente iniciou um quadro compatível com isquemia pélvica aguda, tendo-se constatado oclusão precoce do *stent* da hipogástrica. O doente foi reoperado – angioplastia intra-*stent* na hipogástrica – com bom resultado angiográfico final. No entanto, houve um agravamento clínico progressivo, tendo-se verificado o óbito ao 5.º dia pós-operatório.

Apesar da permeabilidade descrita para as IBD ser excelente (permeabilidade primária de 81,3% e secundária de 91,4% aos 5 anos, por Parlini et al.⁶, permeabilidade primária de 98,4% aos 30 meses por Donas et al.⁷ e permeabilidade primária de 85,4% e secundária de 87,3% aos 22 meses por Ferreira et al.⁸), neste caso clínico houve uma oclusão precoce do *stent* hipogástrico, que esteve na origem, provavelmente, do quadro de isquemia pélvica aguda.

É verdade que estão descritas na literatura inúmeras outras técnicas, abertas, endovasculares ou híbridas, para exclusão de aneurismas aorto-ilíacos e preservação do fluxo para as artérias hipogástricas (por exemplo, interposição aorto bi-ilíaca com pontagem para a hipogástrica, *bell bottom*, técnica trifurcada, *sandwich*, *snorkell*, EVAR com extensão à ilíaca externa + pontagem à hipogástrica, entre outras). No entanto, neste doente, optou-se por uma via completamente endovascular (mesmo na reintervenção), dadas as múltiplas comorbidades que o doente apresentava e elevado risco anestésico-cirúrgico. Dentro dos meios endovasculares, optou-se pela IBD, uma vez que estava dentro das IFU do dispositivo, tal como já referido.

Atualmente, ainda não existem critérios morfológicos definidos para a utilização de IBD, mas Karthikesalingam et al. descrevem fatores associados a dificuldades técnicas que podem predispor à oclusão de IBD: bifurcação aórtica estreita, tortuosidade ou calcificação ilíaca, presença de trombo intraluminal nas artérias ilíacas primitivas, *kinking* acentuado da artéria ilíaca externa, estenose ostial da hipogástrica e aterosclerose ou dilatação aneurismática da hipogástrica¹. No caso apresentado, coexistem vários fatores adversos, como dilatação aneurismática da hipogástrica, calcificação e trombo nas artérias ilíacas, mas os restantes fatores de risco não estavam presentes. No entanto, a oclusão de ramo da IBD nem sempre está relacionada com consequências isquêmicas graves¹.

Assim, na sequência da oclusão de uma ou ambas as hipogástricas, a gravidade dos sintomas isquémicos é influenciada pelas necessidades dos órgãos irrigados por estas artérias, assim como pela rede de colateralidade pélvica¹. Para a rede de colateralidade pélvica contribuem: a hipogástrica contralateral, as artérias ilíacas externas e artérias femorais profundas, bilateralmente¹. Lin et al. também alertam para o facto da embolização com *coils*, corpos estranhos de pequeno calibre, trombogénicos que se alojam distalmente, ser muito mais prejudicial para o estabelecimento de colateralidade pélvica (versus laqueação proximal da hipogástrica utilizada na cirurgia convencional), sobretudo quando ocorre em território vascular ateroscletótico⁵. O nosso quadro enquadrava-se no grupo de maior risco, devido a oclusão da hipogástrica contralateral e escassez de ramos colaterais hipogástricos e femorais.

Como as artérias hipogástricas fornecem colateralidade para circulação iliolumbar (a última com *inflow* excluído com a endoprótese aorto bi-ilíaca), a oclusão das hipogástricas pode ainda contribuir para isquemia medular⁵, o que se verificou no caso apresentado.

Neste caso clínico, a tortuosidade da ilíaca primitiva esquerda, bem como a sua estenose, apesar de previamente submetida a angioplastia, a dilatação aneurismática da hipogástrica e o *kinking* na porção inicial do ramo interno da IBD, apesar de não ser visível na angiografia final do procedimento, poderão ter contribuído para a oclusão precoce do *stent* da hipogástrica. Para além da falência técnica, o surgimento das complicações isquémicas de forma aguda e fatal poderá ter sido potenciado pela embolização distal com *coils* na hipogástrica contralateral, bem como a escassa colateralidade pélvica, já previamente descritas como fatores preditores de complicações isquémicas.

Apesar de todos estes fatores poderem ter contribuído para o quadro clínico, os autores consideram que os fatores preponderantes, neste caso, para a complicação fatal foram a existência do *kinking* na hipogástrica após colocação de IBD e a escassa colateralidade pélvica.

Conclusão

A isquemia pélvica aguda é uma complicação grave e frequentemente fatal que pode advir da oclusão bilateral das artérias hipogástricas. No caso apresentado, a falência da revascularização por IBD revelou-se fatal, pelo que se aconselha um cuidado redobrado no controlo angiográfico final (biplanar) e um baixo limiar para investigação e atuação na suspeita de complicações pós-operatórias imediatas. Se as características anatómicas forem mais complexas ou existir escassa colateralidade pélvica, a preservação

bilateral para as artérias hipogástricas, via IBD, pode estar recomendada.

Responsabilidades éticas

Proteção dos seres humanos e animais. Os autores declaram que os procedimentos seguidos estavam de acordo com os regulamentos estabelecidos pelos responsáveis da Comissão de Investigação Clínica e Ética e de acordo com os da Associação Médica Mundial e da Declaração de Helsinki.

Confidencialidade dos dados. Os autores declaram ter seguido os protocolos do seu centro de trabalho acerca da publicação dos dados de pacientes.

Direito à privacidade e consentimento escrito. Os autores declaram que não aparecem dados de pacientes neste artigo.

Conflito de interesses

Os autores declaram não haver conflito de interesses.

Bibliografia

1. Karthikesalingam A, Hinchliffe RJ, Holt PJ, et al. Endovascular aneurysm repair with preservation of the internal iliac artery using the iliac branch graft device. *Eur J Vasc Endovasc Surg.* 2010;39:285–94.
2. Rana MA, Kalra M, Oderich GS, et al. Outcomes of open and endovascular repair for ruptured and nonruptured internal iliac artery aneurysms. *J Vasc Surg.* 2014;59(3):634–44.
3. Elixène Jean-Baptiste, M., PhD,a,b Sophie Brizzi, MD,a,b Michel A. Bartoli, MD, PhD,c et al., Pelvic ischemia and quality of life scores after interventional occlusion of the hypogastric artery in patients undergoing endovascular aortic aneurysm repair. *Journal of Vascular Surgery*, 2014.
4. Pratesi G, Fargion A, Pulli R, et al. Endovascular treatment of aorto-iliac aneurysms: Four-year results of iliac branch endograft. *Eur J Vasc Endovasc Surg.* 2013;45(6):607–9.
5. Lin PH, Chen AY, Vij A. Hypogastric artery preservation during endovascular aortic aneurysm repair: Is it important? *Semin Vasc Surg.* 2009;22:193–200.
6. Parlini G, Verzini F, de Rango P, et al. Long-term results of iliac aneurysm repair with iliac branched endograft: A 5-year experience on 100 consecutive cases. *Eur J Vasc Endovasc Surg.* 2012;43:287–92.
7. Donas KP, Torsello G, Pitoulis GA, et al. Surgical versus endovascular repair by iliac branch device of aneurysms involving the iliac bifurcation. *J Vasc Surg.* 2011;53(5):1223–9.
8. Ferreira M, Monteiro M, Lanziotti L. Technical aspects and midterm patency of iliac branched devices. *J Vasc Surg.* 2010;51:541–50.