

# UM HOMEM, UM AVC, UM PROTOCOLO E A NEUROSSONOLOGIA

NUNES, Gil<sup>1</sup>; FERREIRA, Susana<sup>1</sup>; QUINTINO, M<sup>o</sup>Fortunata<sup>1</sup>; MANITA, Manuel<sup>2</sup>; ALCÂNTARA, João<sup>3</sup>; REIS, João<sup>4</sup>

<sup>1</sup>Técnico de Cardiopneumologia – Laboratório Neurossonologia; <sup>2</sup>Neurologista – Laboratório de Neurossonologia; <sup>3</sup>Neurologista – Coordenador Unidade CerebroVascular; <sup>4</sup>Coordenador da Neurorradiologia de Intervenção (Hospital de São José – Centro Hospitalar Lisboa Central)

**Palavras-Chave:** Neurossonologia, Ecodoppler Carotídeo, Acidente Vascular Cerebral

## INTRODUÇÃO

Os Acidentes Vasculares Cerebrais (AVC) continuam a ser a maior causa de morbilidade e mortalidade prematura nos países desenvolvidos. Com a esperança média de vida da população portuguesa a aumentar, é prioritário encontrar formas de prevenção, bem como ajustar a terapêutica a nível hospitalar.

Segundo dados publicados pela Direcção Geral de Saúde (DGS) em 2001, referentes a 1999, reportava-se que cerca de 20% das mortes ocorriam por motivo de AVC, principal causa de incapacidade em pessoas idosas.

Com o objectivo de adequar o tratamento a doentes agudos que sofrem AVC, foram criadas em 2001 pela DGS, as Unidades de AVC (UAVC), definidas como sistemas de organização de cuidados prestados aos doentes com AVC e a Via Verde (VV), no sentido de se obter maior rapidez na triagem, avaliação e orientação dos doentes que são admitidos no serviço de urgência.

Em 2003, foi criada a UAVC do Hospital de São José que pertence ao Centro Hospitalar Lisboa Central, sendo referenciada como Unidade CerebroVascular (UCV) funcionando em multidisciplinaridade com a Neurorradiologia de Intervenção, Neurocirurgia e Neurossonologia.

A Ultrassonografia Carotídea integrada na Neurossonologia é um exame não invasivo que avalia os grandes vasos do pescoço, do ponto vista morfológico e hemodinâmico, contribuindo para uma melhor orientação terapêutica.

Segue-se um caso clínico no qual se pretende demonstrar a importância e complementaridade da Neurossonologia e da Neurorradiologia de Intervenção.

## CASO CLÍNICO

Um indivíduo do sexo masculino de 78 anos com história conhecida de Diabetes Mellitus tipo II, medicado, controlado e assintomático até Setembro de 2010. Inicia subitamente um quadro de prostração, disartria e hemiparésia direita detectado pelo familiar.

O familiar contacta o Instituto Nacional de Emergência Médica (INEM) via 112, sendo consequentemente activada a Via Verde AVC, com transporte urgente pela equipa do INEM ao Hospital São José e reencaminhamento à sala da Tomografia Computorizada (TC), segundo protocolo da UAVC - HSJ.

O doente é recebido na sala da TC pelo Neurologista de serviço da UCV que avalia os défices segundo a escala habitualmente utilizada, *National Institutes of Health Stroke Scale* (NIHSS) obtendo um somatório de 8 pontos e uma TC sem alterações significativas (Imagem 1).

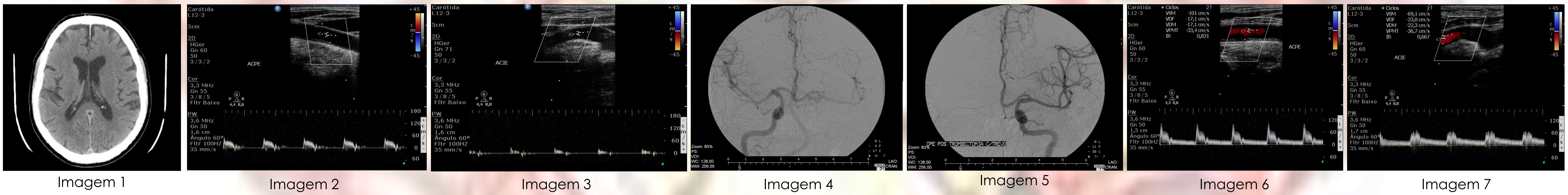
Segundo os protocolos usados na UCV o doente não apresentava critérios de inclusão para terapêutica endovascular, sendo deste modo admitido na Unidade onde inicia terapêutica fibrinolítica endovenosa (factor activador do plasminogénio tecidular recombinante – rtPA), com duas horas de evolução dos défices.

No decorrer da admissão é contactada a Neurossonologia para a realização do Exame Ultrassonográfico dos Grandes Vasos do Pescoço – Ecodoppler Carotídeo – documentando padrão velocimétrico de elevada resistência do tipo de sub-oclusão/lesão distal significativa da Artéria Carótida Interna Esquerda (compatível com os achados clínicos, défices à direita e clínica à esquerda) (Imagem 2 e 3).

Ainda em janela terapêutica, tendo em conta que após o início dos défices não deverão decorrer mais de 4h30m, o doente é submetido a terapêutica endovascular pela Neurorradiologia de Intervenção, sendo documentada uma oclusão da Artéria Carótida Interna Esquerda (segmento distal) (Imagem 4) de onde são removidos múltiplos trombos e repermeabilizado totalmente o vaso (Imagem 5).

Como método de reavaliação é realizado o Ecodoppler Carotídeo após 24h de intervenção endovascular, documentando assim achados sobreponíveis à Angiografia, nomeadamente a patência total do vaso (Imagem 6 e 7).

Após intervenção submetida, o internamento cessa ao fim de quatro dias com regresso do doente ao seu domicílio, estando assintomático e com uma escala de NIHSS=0 e Rankin=0 (Rankin - Escala de avaliação funcional pós-AVC).



## DISCUSSÃO:

Emerge a necessidade da utilização de técnicas complementares de diagnóstico que permitam uma investigação clínica dos doentes, possibilitando uma optimização do tratamento e menor taxa de ocupação hospitalar.

Neste caso, tratando-se a angiografia de um procedimento *gold standard*, a mesma não foi realizada de imediato por ausência de critérios de inclusão, segundo os protocolos usados na nossa instituição.

A possibilidade da realização de Ecodoppler Carotídeo dentro da janela terapêutica permitiu o redireccionamento para o tratamento, bem como a identificação precoce da permeabilidade do vaso, demonstrando a elevada importância no prognóstico do AVC.

## CONCLUSÃO:

Num indivíduo com sinais e sintomas de AVC, o diagnóstico precoce por Ecodoppler Carotídeo permitiu uma abordagem terapêutica mais agressiva do que a inicialmente prevista, possibilitando uma repermeabilização completa do eixo vascular que correspondeu a uma melhoria clínica, neste caso, total.

Este caso demonstra a importância da utilização de meios complementares de diagnóstico, nomeadamente nas áreas de Neurossonologia e Neurorradiologia de Intervenção, contribuindo para a diminuição da morbilidade e mortalidade de doentes com Acidente Cerebro Vascular.