

# EXPANSÃO TISSULAR SERIADA E MÚLTIPLA NAS SEQUELAS DE QUEIMADURAS

J. VIDEIRA e CASTRO, CARLOS C. MAVIOSO

Serviço de Cirurgia Plástica e Reconstructiva. Hospital de S. José, Lisboa

## RESUMO

Os autores apresentam o caso clínico de uma jovem de 16 anos de idade com o diagnóstico de *Sequelae de Queimaduras do III grau*. Descrevem as várias etapas cirúrgicas desenvolvidas durante três anos com recurso a expansão tecidual seriada e múltipla. Dos nove expansores utilizados com capacidades referidas a 3350cc, foram atingidos volumes que totalizaram 10350cc. Concluem que a utilidade da técnica cirúrgica abrangendo a reexpansão e supraexpansão tecidual não deverá estar dissociada de um rigoroso planeamento cirúrgico e um diálogo constante com o paciente.

## SUMMARY

### Serial and Multiple Tissue Expansion in Third Degree Burn Sequellae

The authors present the case of a 16 year old female with 3rd degree burn sequelae. They describe the surgical steps during the three years of treatment with serial and multiple tissue expansion. From the 9 tissue expanders used with reference capacities of 3350cc, 10350 were achieved. The conclusions point out the utility of this technique, using re-expansion and supra-expansion as one, should be associated with careful surgical planning and constant rapport with the patient.

## INTRODUÇÃO

O princípio de expansão cutânea tem feito parte do arsenal terapêutico da Cirurgia Plástica e Reconstructiva ao longo de várias décadas, ao promover o aumento de tecido disponível de uma região corporal através da colocação de uma prótese expansora munida de válvula.

São fenómenos fisiológicos como os que observamos no crescimento corporal, obesidade e gravidez que realçam a capacidade de adaptação da pele ao ser estimulada. Hábitos ancestrais, nomeadamente os originários do Chade, revelam-nos como a mulher nativa desenvolve a circunferência do lábio inferior de uma forma significativa, através da inserção de placas que vão aumen-

tando progressivamente de tamanho.

Estas observações não passaram despercebidas a Newmann que já em 1957 pretendeu associá-las à reconstrução do pavilhão auricular, mas limitado pelo material utilizado e com modestos resultados, esta técnica permaneceu durante longo tempo sem êxito.

A ideia foi novamente utilizada e desenvolvida por Radovam em 1976 em várias regiões corporais e particularmente na reconstrução Mamária pós-mastectomia.

Chegamos aos nossos dias com evoluções na forma da prótese expansora promovendo um perfil anatómico mais harmónico, adequado ao território a expandir e ao resultado pretendido, isto sem falar da evolução

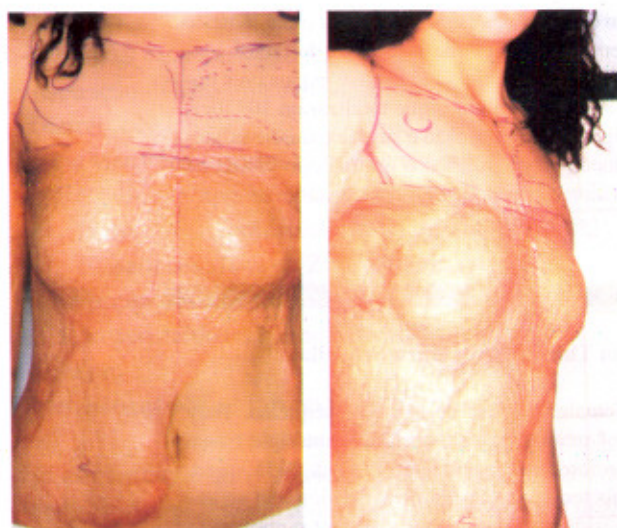


do expensor de contacto liso para o texturado que tem permitido minimizar o efeito de *cápsula* em redor do expensor.

### CASO CLÍNICO

S.R.L., sexo feminino, 16 anos de idade, raça branca, natural e residente em Lisboa.

Observada na Consulta de Cirurgia Plástica e Reconstructiva com o diagnóstico de *Sequelas de Queimaduras de III grau* a nível da face anterior e região postero-lateral direita do tronco, face anterior dos braços, regiões axilares, anca e coxa direitas, em cerca de 22% da área corporal total (figura 1 e 2).



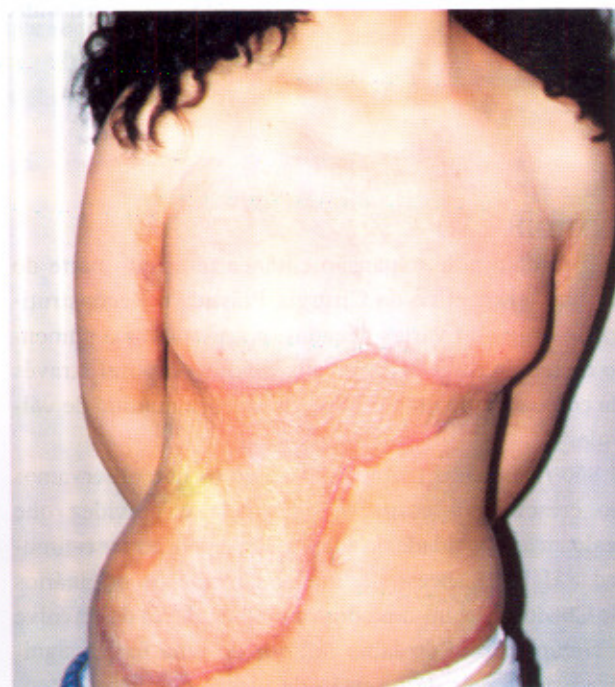
As lesões de queimadura foram provocadas pelo fogo e resultaram de acidente doméstico ocorrido aos três anos de idade. Internada no Hospital de D. Estefânia, foi tratada com desbridamentos e enxertos de pele em rede.

Da observação das áreas corporais lesadas registamos:

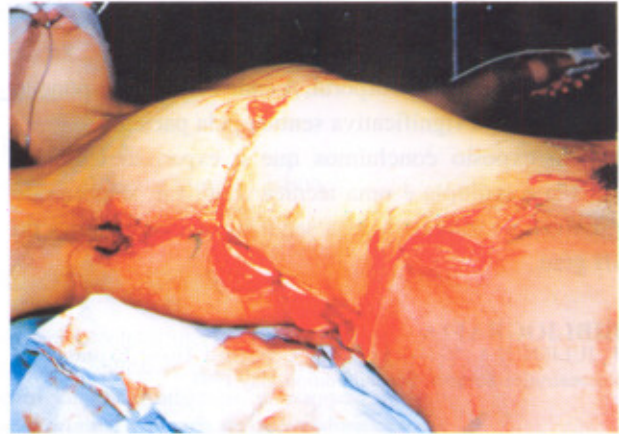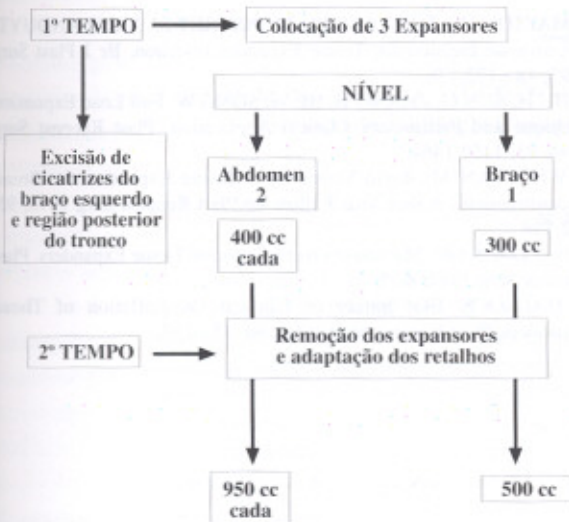
- pele cicatricial com acentuado componente fibrótico a nível do torax e abdómen;
- glândulas mamárias encarceradas e ectópicas como consequência de brida cicatricial transversal e supra-mamária;
- bridas axilares e áreas cicatriciais em ambos os braços com limitação dos movimentos de abdução a 60° e 70° respectivamente à direita e à esquerda.

### PLANEAMENTO CIRÚRGICO

Perante uma área corporal lesada relativamente extensa e com compromissos não só estéticos mas também funcionais foi planeada uma terapêutica sequencial que acabou por contemplar sete intervenções cirúrgicas realizadas durante três anos e a utilização de nove expansores conforme os diagramas seguintes.





PROGRAMA CIRÚRGICO II  
Foto 4

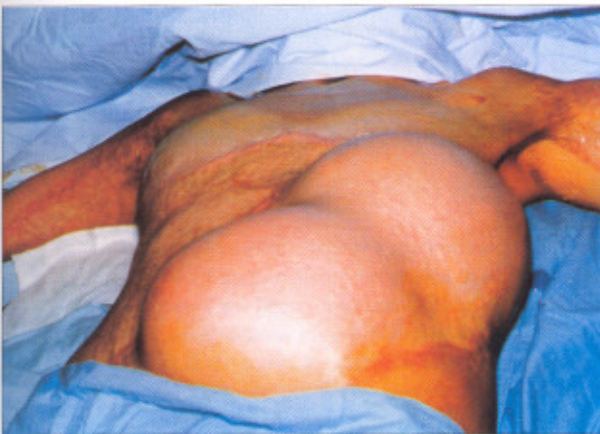## PROGRAMA CIRÚRGICO IV

Definição do sulco Inframamário

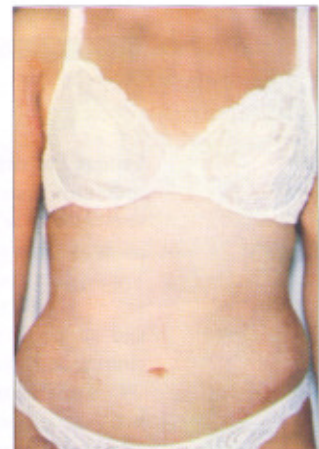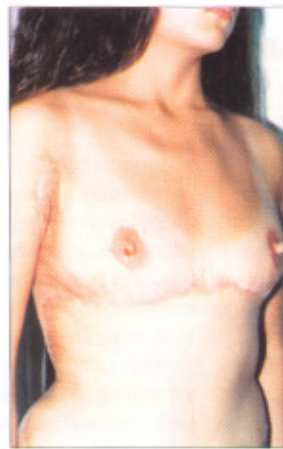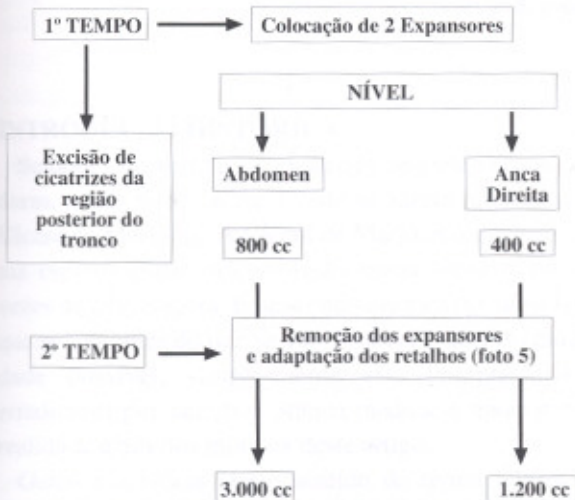
Avanço Centríptico dos eixos mamários

Reconstrução bilateral do CAM

Revisão de Cicatrizes



## PROGRAMA CIRÚRGICO III



## CONCLUSÃO

A abordagem dos diversos programas cirúrgicos implicaram uma estratégia de actuação nas várias etapas com o propósito não só da melhoria da qualidade do tecido cutâneo e do restabelecimento da harmonia corporal, mas também uma definição da colocação final das cicatrizes.

Constatámos que a supra-expansão controlada é condição necessária para a observação dos resultados pretendidos.

Registamos também que os tecidos reexpandidos (abdómen três vezes) mantiveram boa qualidade.

No desenvolvimento do planeamento pré-cirúrgico, foi indispensável um diálogo com a paciente de forma a superar a *morosidade* do processo e a perturbação tem-

porária do contorno corporal. A cada etapa correspondeu uma melhoria significativa sentida pela paciente.

Pelo exposto concluímos que a expansão tecidual seriada e múltipla é uma técnica a utilizar, sempre que possível, no tratamento das sequelas de queimaduras do III grau.

## BIBLIOGRAFIA

1. JULIEN H.A. VAN RAPPARD: Controlled Tissue Expansion in Reconstructive Surgery; Second Edition May 1991.

2. MATTON GE, TONNARD PL, MONSTREY SJ, VAN LANDUYT: A Universal Incision for Tissue Expander Insertion. Br J Plast Surg 1995; 48 : 172-176.

3. HU H, SUN G, ZHANG H, HE W, SONG W: Full Load Expansion Technique and Preliminary Clinical Application. Plast Reconst Surg 1994; 93: 1459-1464.

4. WICKMAN M: Rapid Versus Slow Tissue Expansion for Breast Reconstruction : A three Year Follow-up. Plast Reconst Surg 1995; 95: 712-718.

5. HALLOCK GG: Maximum Overinflation of Tissue Expanders. Plast Reconst Surg 1987; 80:567.

6. HALLOCK GG: Safety of Clinical Overinflation of Tissue Expanders. Plast Reconst Surg 1995; 96: 153-157.