

NEURO-IMAGEM INFECÇÕES FÚNGICAS EM DOENTES IMUNOCOMPETENTES

Cristina Rios

A.H de NEURORRADIOLOGIA

CHLC – Hosp. Capuchos, Lisboa



CENTRO
HOSPITALAR
DE LISBOA
CENTRAL, EPE

INFECÇÕES FUNGICAS DO SNC

Diagnóstico em d. imuno e não imunocompetentes

Disseminação hematogenea/extensão local (SPN/ouvido/orbita), trauma(--)

Agentes -hifas (eg. *Aspergillus* e *Rhizopus*) e leveduras (eg. *Cryptococos*)

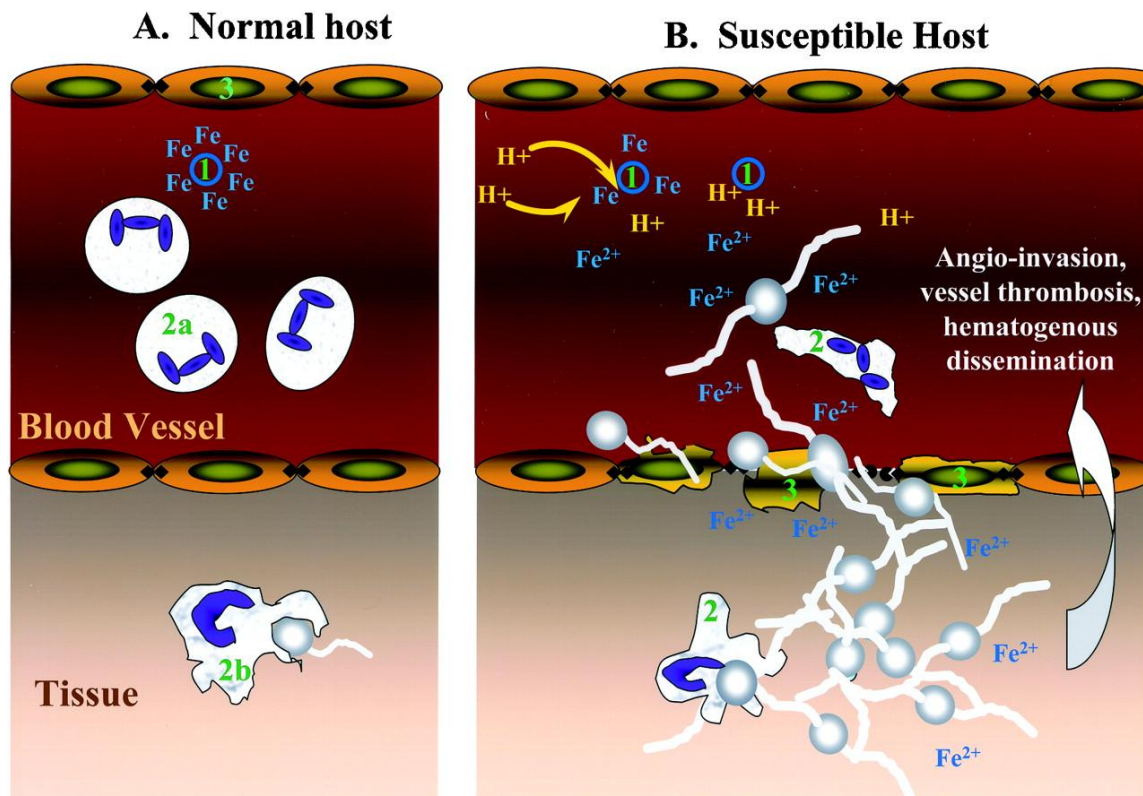
INFECÇÕES FUNGICAS DO SNC

SINDROMES CLINICAS

alterações clínicas dos doentes vão depender reacção fisiopatológica provocada pelo fungo no hospedeiro.
virulência do agente , estado imunitário do paciente

INFECÇÕES FUNGICAS SNC

Pathogenetic mechanisms of and host defense mechanisms against mucormycosis.



Spellberg B et al. Clin. Microbiol. Rev. 2005;
doi:10.1128/CMR.18.3.556-569.2005

Clinical Microbiology Reviews

Journals.ASM.org | Copyright © American Society for Microbiology. All Rights Reserved.

INFECÇÕES FUNGICAS DO SNC

SINDROMES CLINICAS

Alteração da imunidade celular predispõe ao desenvolvimento de criptococose , histoplasmose e coccidioidomycosis.

Alteração da função granulocitária predispõe a inf. do SNC por candida spp, aspergillus spp, zigomicetos spp

INFECÇÕES FUNGICAS DO SNC

SINDROMES CLINICOS

Factores Predisponentes Imunocompetentes

Factores ambientais- clima, vegetação ,inoculos por via aérea – Sudão, A. Saudita, India

INFECÇÕES FUNGICAS DO SNC

ALTERAÇÕES IMAGIOLOGICAS /SINDROMES CLINICOS

MENINGITE E MENINGOENCEFALITE-
leveduras, acesso à microcirculação

TUMORAIS – aspergilus

STROKE

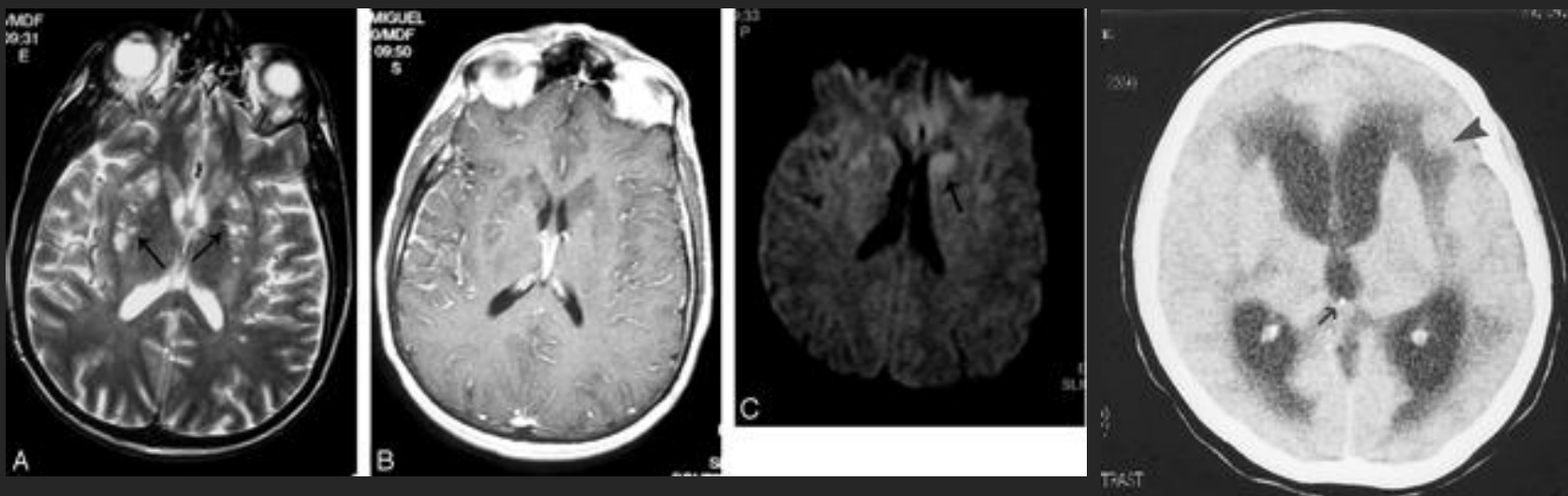
RINOCEREBRAIS - mucor e aspergillus

INFECÇÕES FUNGICAS DO SNC

Envolvimento meningeo e/ou parenquimatoso

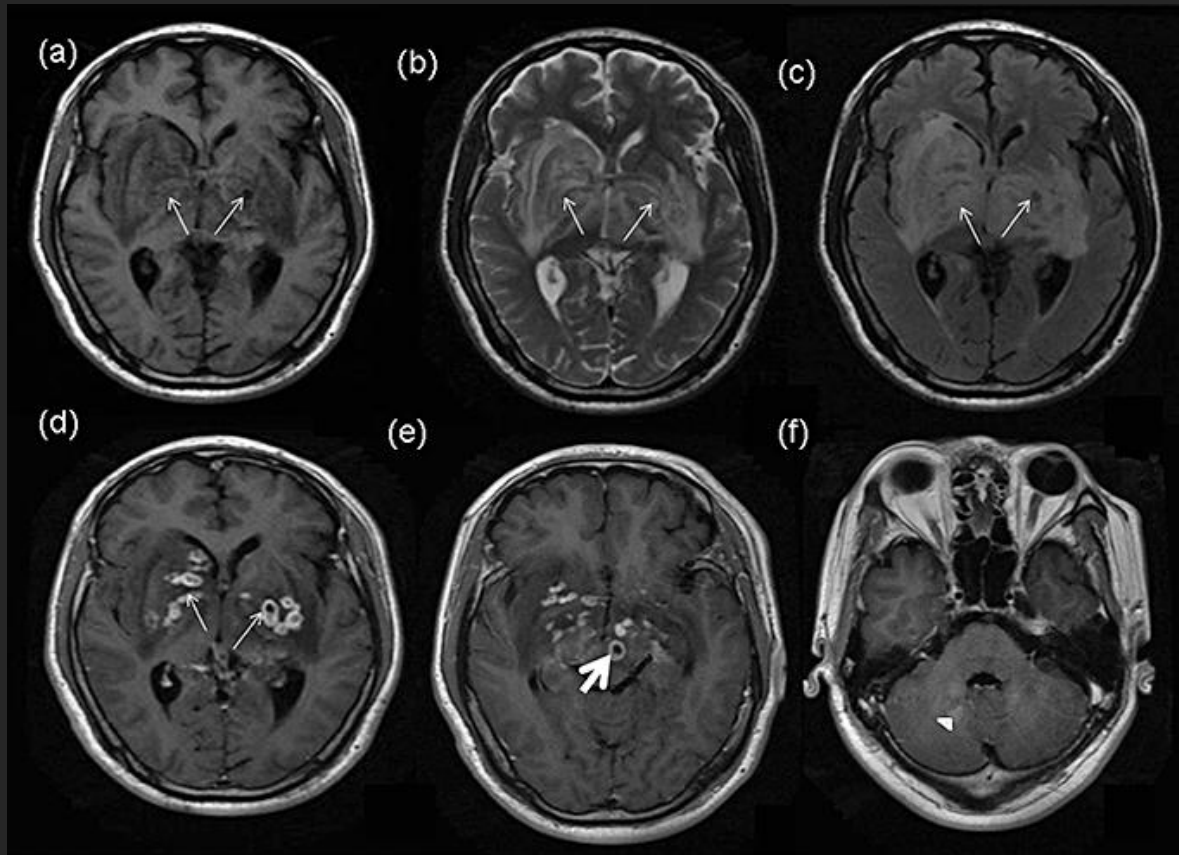
Quadro clínico

Alterações na TC e RM – variável -N



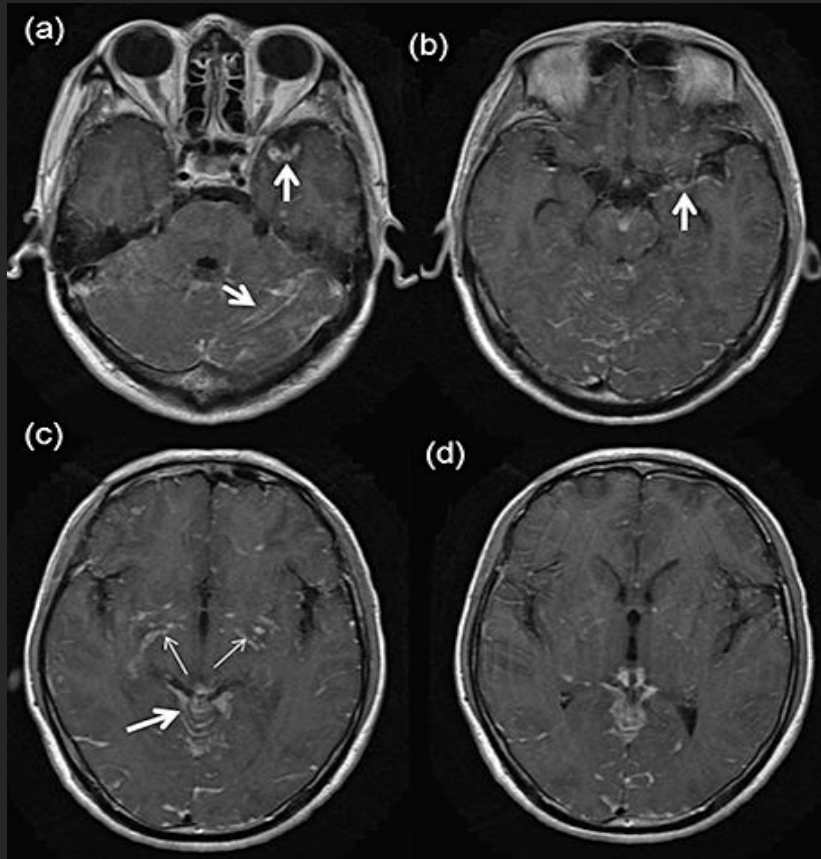
MENINGITE CC COM REFORÇO LM

INFECÇÕES FUNGICAS DO SNC

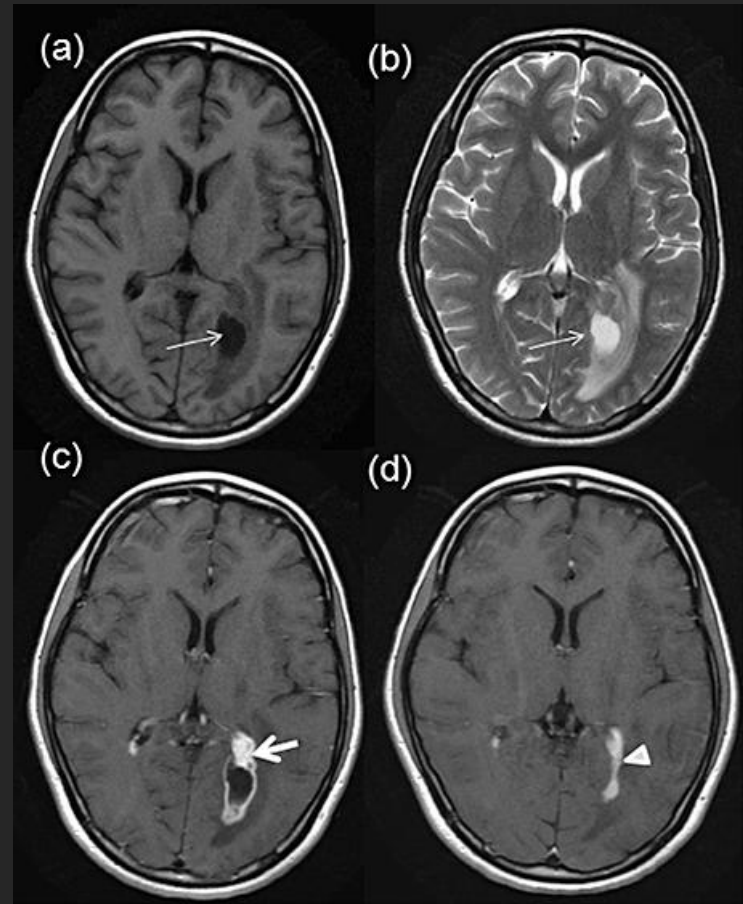


Meningite cc com pseudoquistos “em anel”

INFECÇÕES FUNGICAS DO SNC

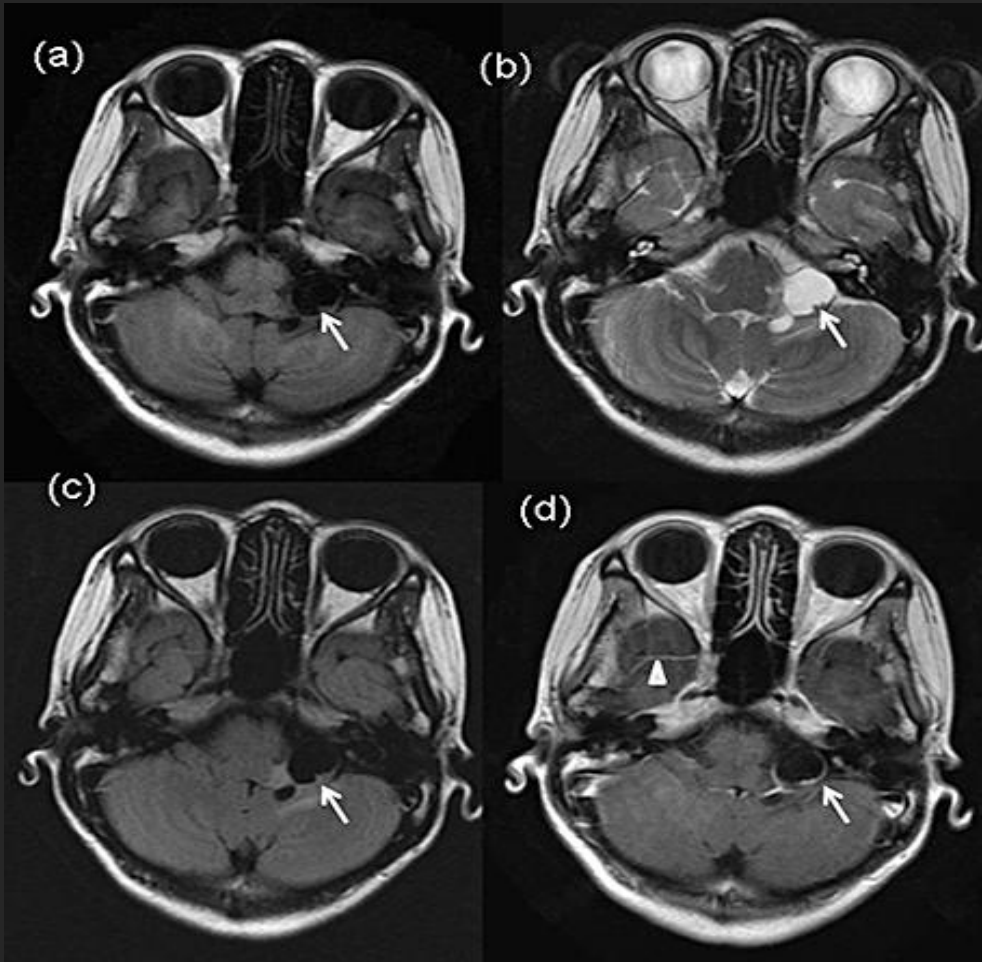


Meningite cc com micronodulos



Meningite cc com plexite

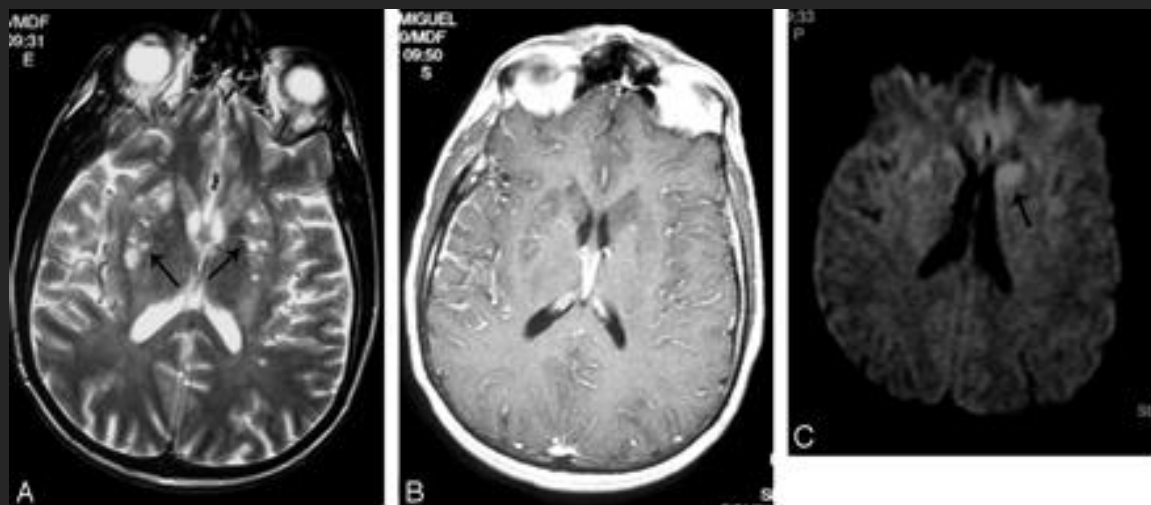
INFECÇÕES FUNGICAS DO SNC



Meningite cc com quisto aracnoideu “reforço”

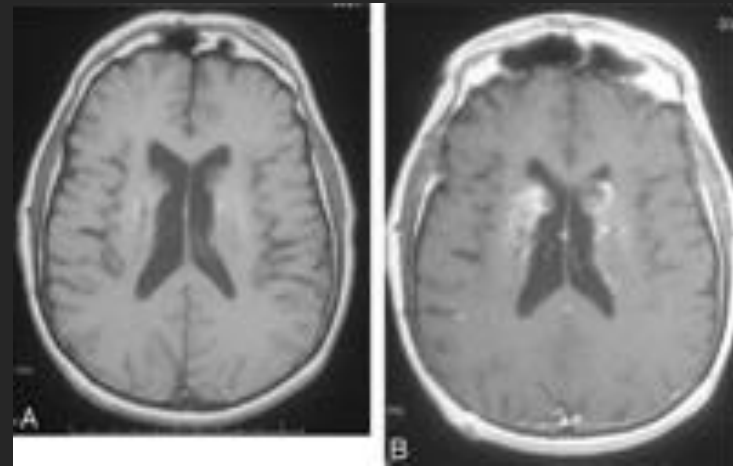
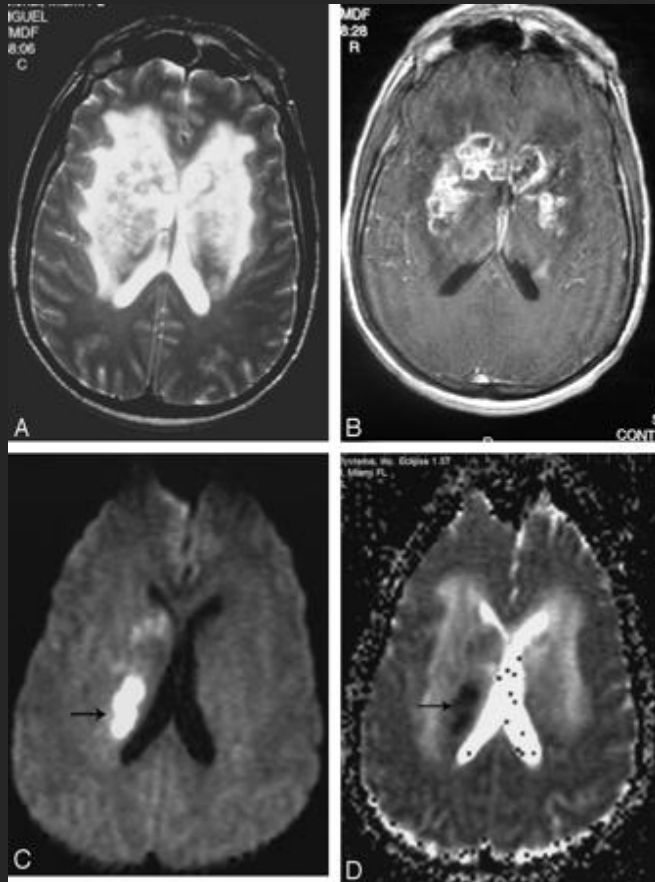
INFECÇÕES FUNGICAS DO SNC

DOENÇA MENINGEA-ASPECTOS IMAGIOLOGICOS rm



MENINGITE CC COM REFORÇO LM

INFECÇÕES FUNGICAS DO SNC



INFECÇÕES FUNGICAS DO SNC

SINDROMES CLINICAS

LOE- quadro clínico ...HIC

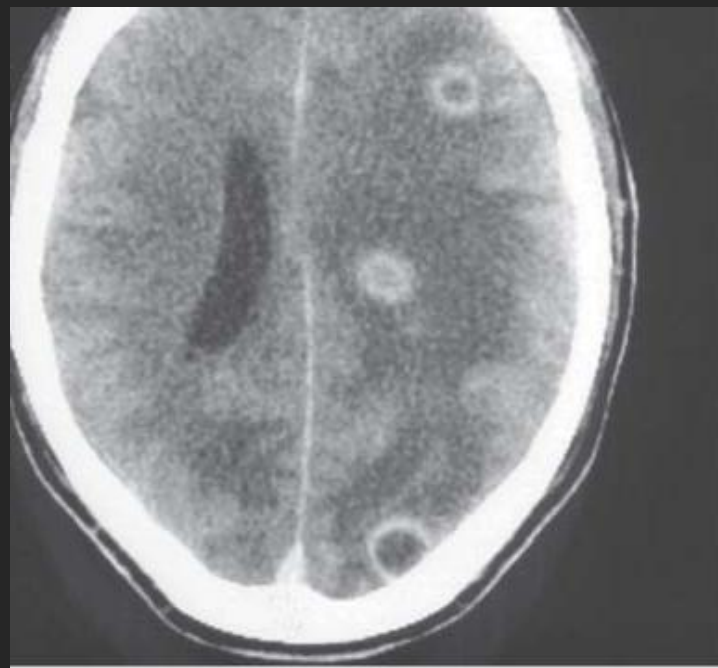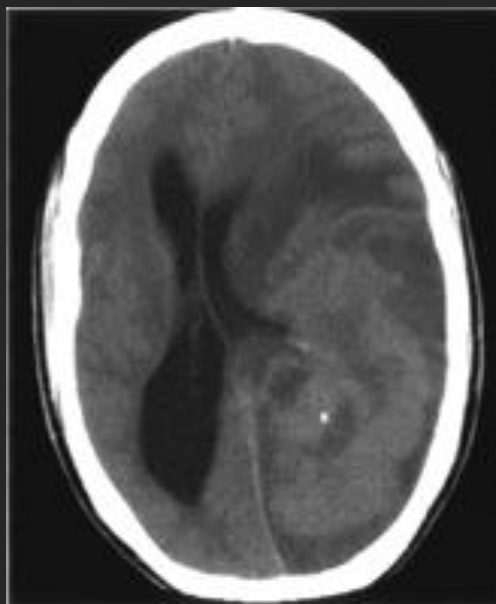
Histologicamente podem ser abscessos
ou granulomas

Alterações imagiológicas - variáveis
aspergillus candida

INFECÇÕES FUNGICAS DO SNC

Lesão intraaxial única ou múltipla

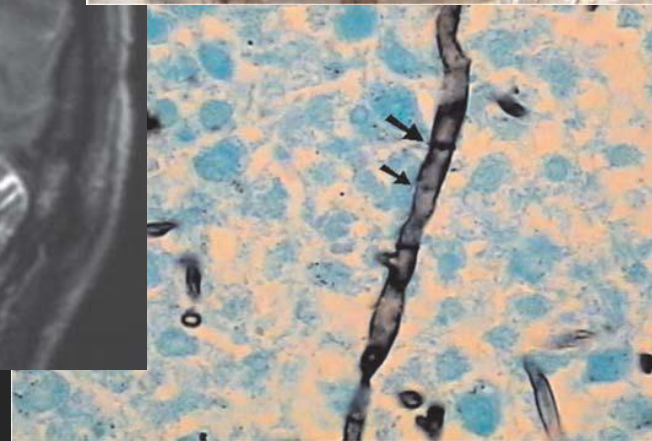
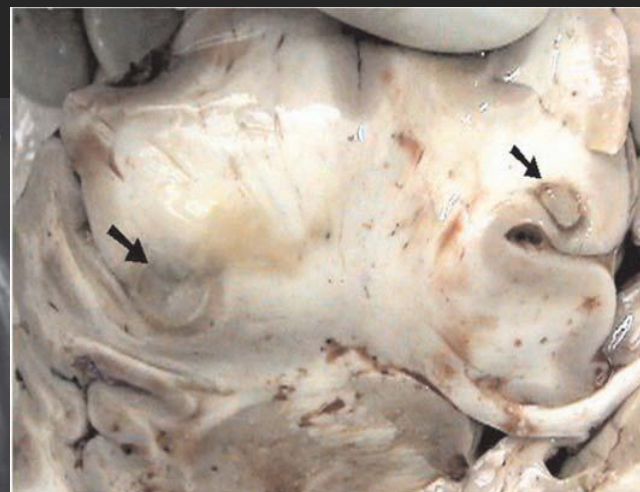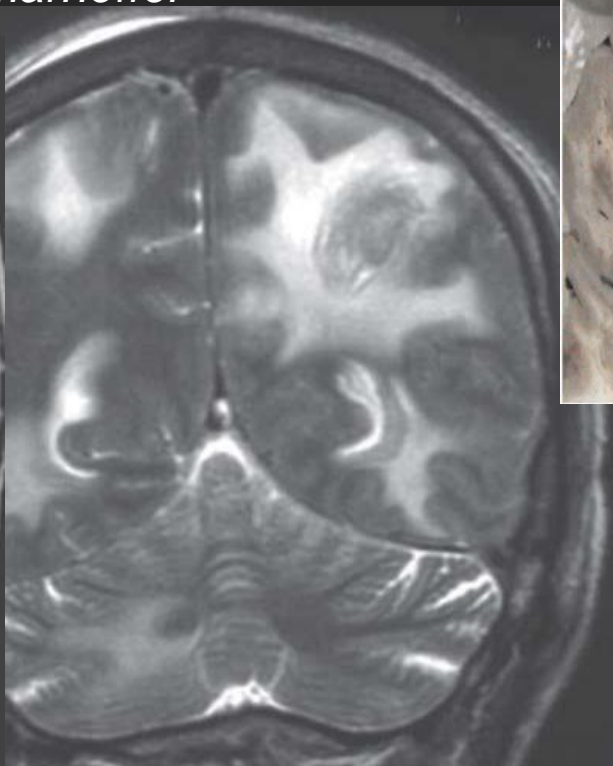
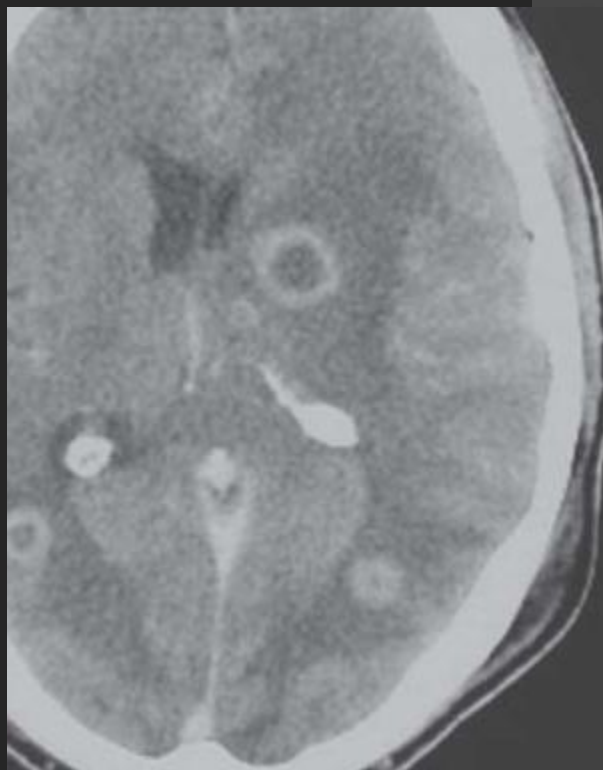dd - tumor e doença infecciosa/inflamatória



INFEÇÕES FUNGICAS DO SNC

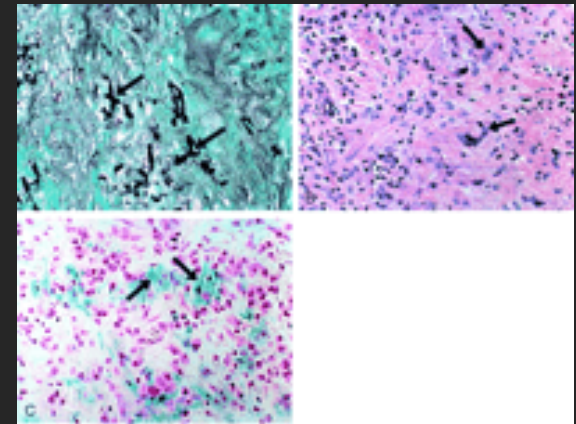
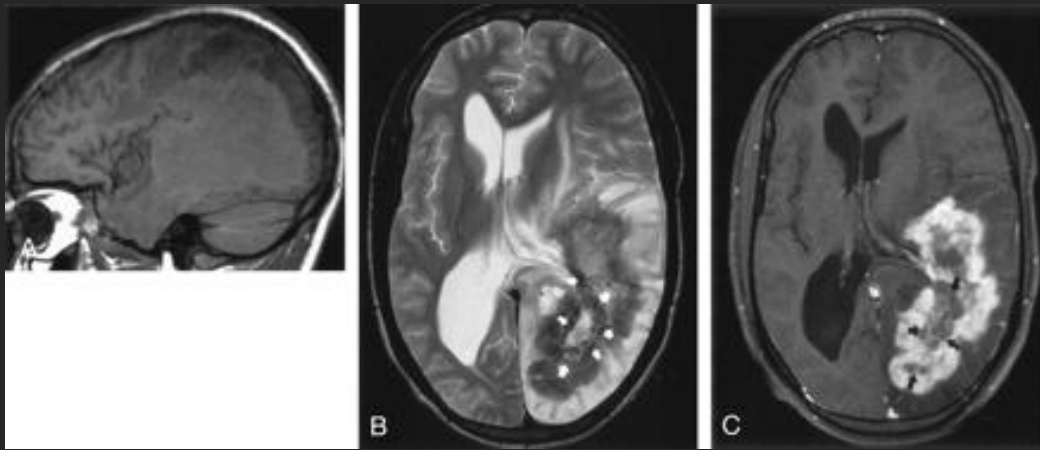
SINDROMES CLINICAS

Abcessos Penicillium marneffe



INFECÇÕES FUNGICAS DO SNC

SINDROMES CLINICAS
LOE

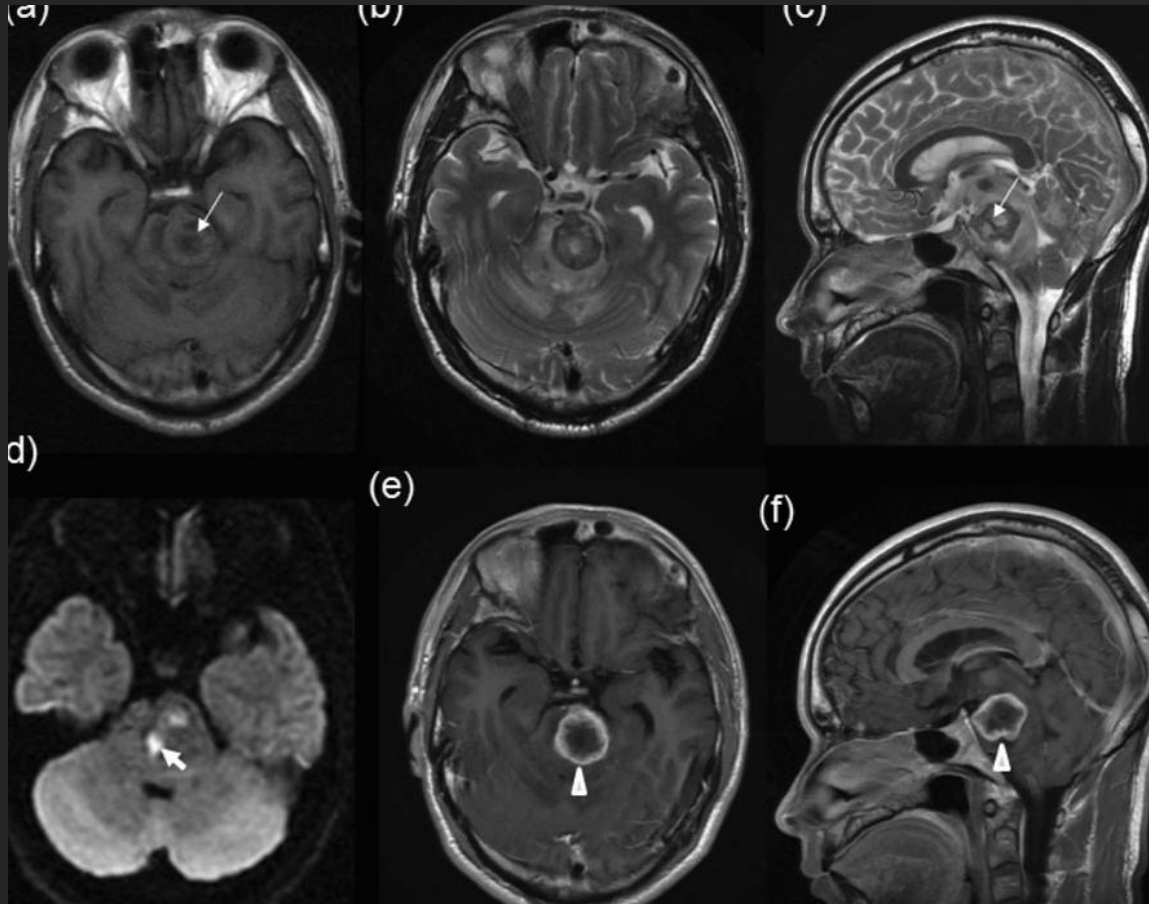


INFECÇÕES FUNGICAS DO SNC

SINDROMES CLINICAS

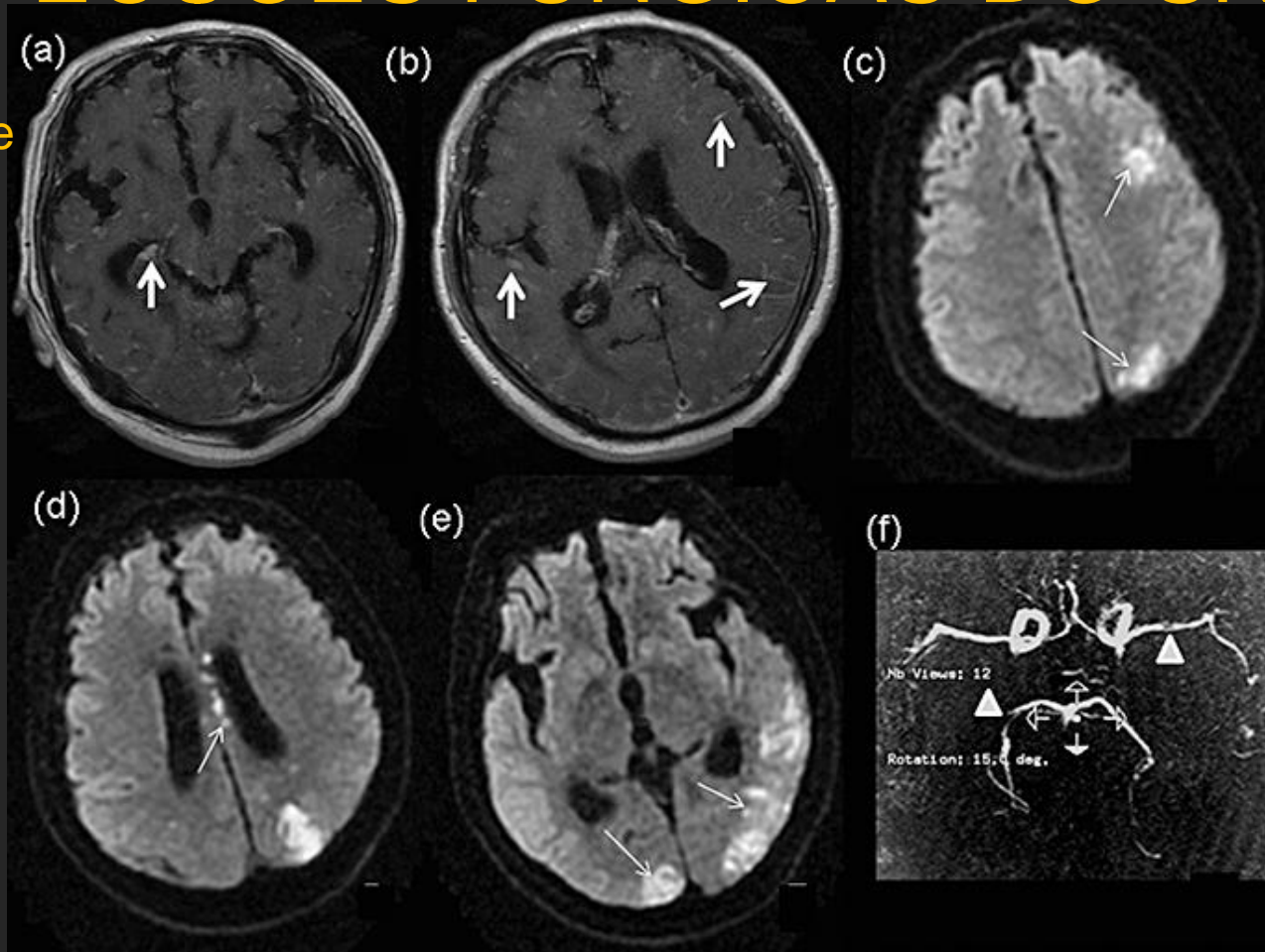
LOE

criptococoma



INFECCOES FUNGICAS DO SNC

Stroke



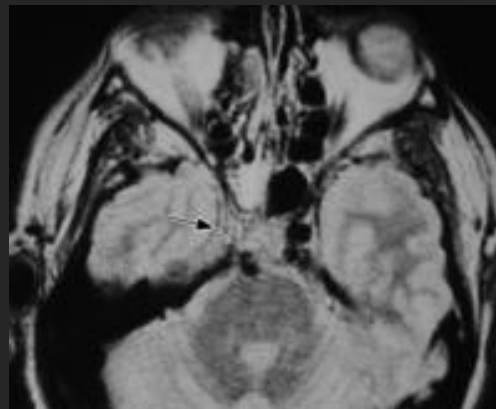
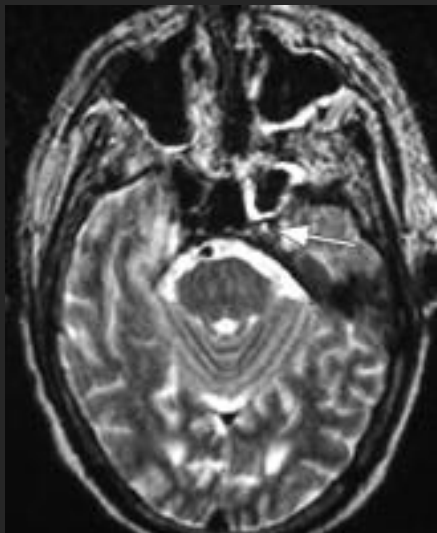
Meningite cc com vasculite

INFECÇÕES FUNGICAS DO SNC

S.base do cranio -aspergillus zigomicetos

basifrontal e basitemporal-aspergilus em climas temperados em doentes imunocompetentes

síndrome do seio cavernoso, síndrome do ápex da órbita, proptose
neuropatia isolada com ou sem sinais meníngeos



INFECÇÕES FUNGICAS DO SNC

Formas rino/orbito/otocranianas do doente
imunocompetente

Sinusite invasiva fungica cronica

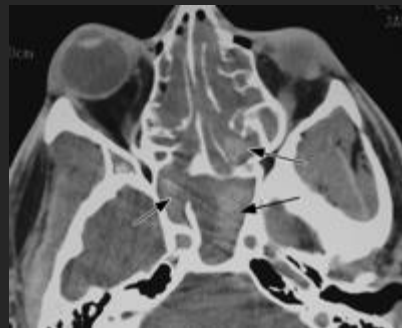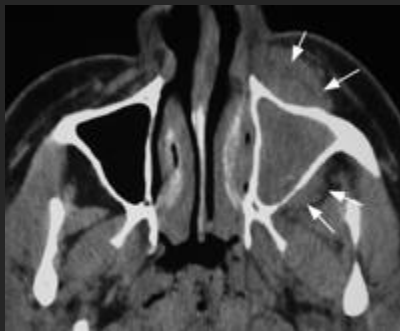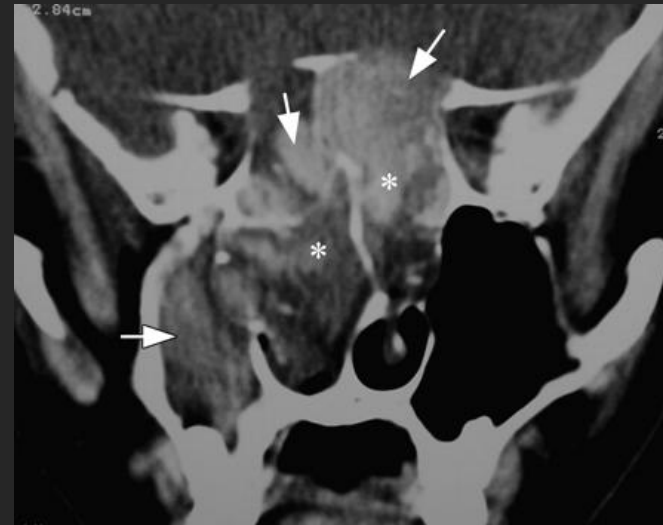
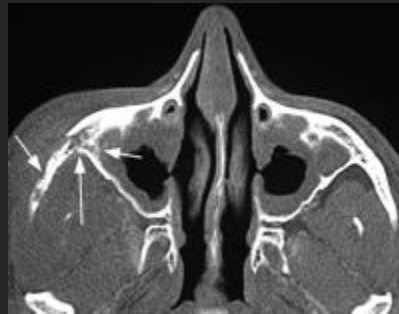
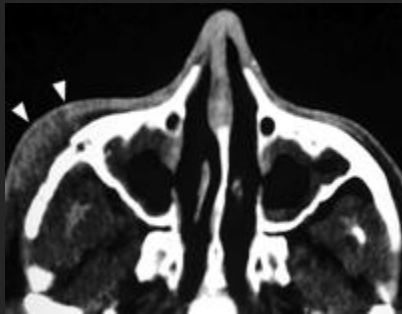
Sinusite fungica alergica

Sinusite,envolvimento rápido regional globo,nervo optico e
parenquima cerebral,zigomicetos,

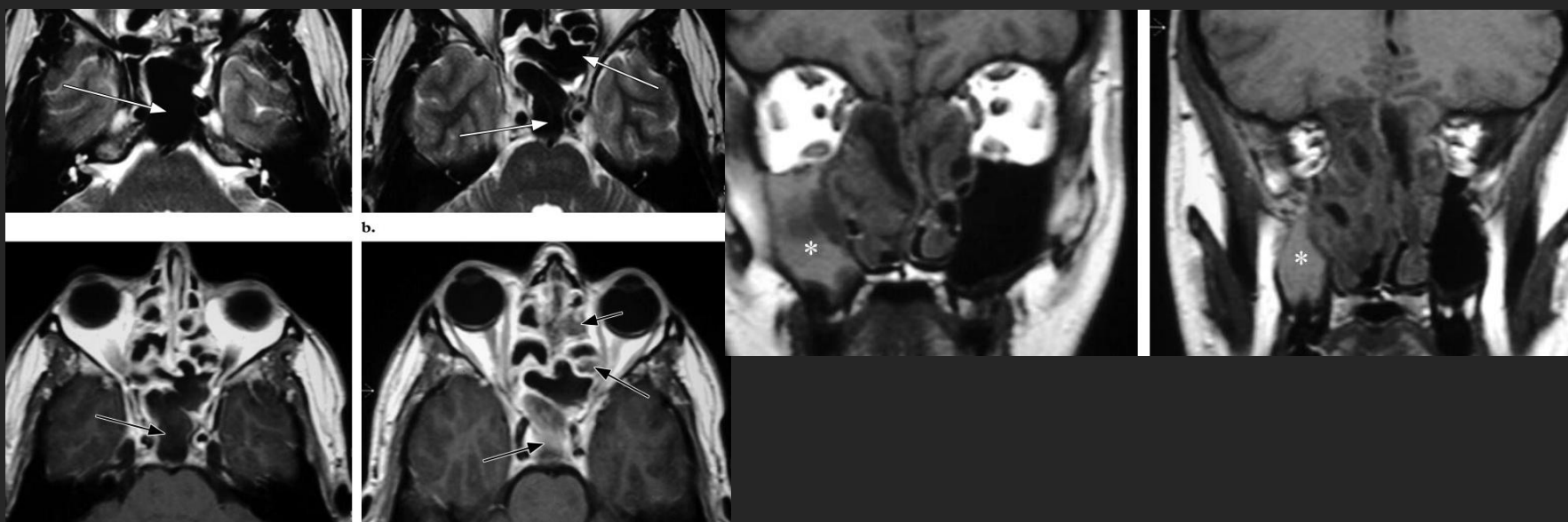
Lesão expansiva hiperdensa com erosão da parede do seio
escleroticas /T2 hiposinal

angioinvasão com envolvimento da arteria esfenopalatina e central da
retina - amaurose

INFECÇÕES FUNGICAS DO SNC



INFECÇÕES FUNGICAS DO SNC



SINUSITE FÚNGICA ALÉRGICA

INFECÇÕES FUNGICAS DO SNC

CONCLUSÃO

ALTERAÇÕES IMAGIOLOGICAS NO DOENTE IMUNOCOMPETENTE

são idênticas, mas a **reação inflamatória** é mais acentuada

o diagnostico é **mais tardio**

formas meníngeas o dg é mais rápido - cc

as alterações em **TC e RM não são específicas**

TC/ RM – difusão, espectroscopia, perfusão

dd com infecção/tumor ou doença inflamatória

INFECÇÕES FUNGICAS DO SNC

